# جامعة الموصل

## كلية التربية البدنية وعلوم الرياضة

برنامج بكالوريوس التربية البدنية وعلوم الرياضة

# المحتوى الأكاديمي للمقرر الدراسي

**COURSE ACADEMIC CONTENT**

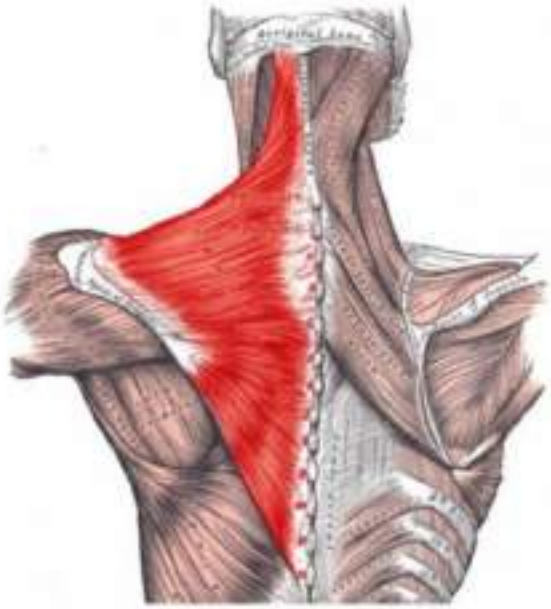

اسم المقرر

# تشريح الإنسان

## Human Anatomy

| رمز المقرر | ECTS | الفصل الدراسي |
|---|---|---|
| **PES101** | **5** | **الأول** |

**المرحلة الأولى** | العام الدراسي **2026-2027**

نسخة معتمدة لإعداد المحتوى العلمي لمقررات مسار بولونيا

# المحتويات

المحتويات ..... ١
بيانات المقرر ..... ٦
نبذة عن المقرر ..... ٦
مخرجات تعلم المقرر المرتبطة بالمحتوى ..... ٧
تقييم المادة الدراسية ..... ٧
المنهاج الاسبوعي ..... ٨
الأسبوع الأول: مدخل إلى علم التشريح والمصطلحات والمستويات والمحاور التشريحية ..... ٩
١. مدخل إلى علم التشريح ..... ٩
٢. لمحة تاريخية عن علم التشريح ..... ٩
٣. فروع علم التشريح ..... ١٠
٤. أهمية علم التشريح في التربية البدنية وعلوم الرياضة ..... ١٠
٥. الوضع التشريحي القياسي ..... ١١
٦. مستويات الجسم ومحاوره وعلاقتها بالحركة الرياضية ..... ١١
٧. الاتجاهات التشريحية ..... ١٤
نشاط عملي (Lab) ..... ١٥
التعلم الذاتي ..... ١٦
خلاصة الأسبوع ..... ١٦
أسئلة التقويم الذاتي ..... ١٦
الأسبوع الثاني: الأنسجة الأساسية في جسم الإنسان ..... ١٧
ماهو النسيج ..... ١٧
انسجة الجسم ..... ١٧
١- النسيج الظهاري او الطلائي (Epithelial tissue) ..... ١٨
٢- النسيج الضام (Connective tissue) ..... ١٨
ماهي انواع الانسجة الضامة ؟ ..... ١٩
٣- النسيج العضلي (skeletal muscle tissue) ..... ١٩
٤- النسيج العصبي (nerve tissue) ..... ٢٠
أمثلة تطبيقية ..... ٢١
تطبيق في المجال الرياضي ..... ٢٢
نشاط تطبيقي داخل المختبر ..... ٢٢
نشاط التعلم الذاتي ..... ٢٢
خلاصة الأسبوع ..... ٢٣
أسئلة التقويم الذاتي ..... ٢٣
المصطلحات الرئيسة Key Terms ..... ٢٣
الأسبوع الثالث: الجهاز الهيكلي (١): وظائف الهيكل العظمي وتصنيف العظام والهيكل المحوري ..... ٢٤
١. الهيكل العظمي ..... ٢٤
اشكـــــال العظام ..... ٢٤
٢. أقسام الهيكل العظمي : ..... ٢٥
اولا: الجمجمة: ..... ٢٥

تتشكل الجمجمة من عظام القحف و الوجه ، اما القحف فيتكون من ثمانية عظام مسطحة تتمفصل مع بعضها البعض بمفاصل ليفية تتعظم مع تقدم العمر يحفظ الدماغ بداخله . ..... ٢٥
ثانيا: القفص الصـدري ..... ٢٧
مكونات القفص الصدري : ..... ٢٧
ثالثا : العمود الفقري ..... ٢٨
الاقراص بين الفقرات (Intervertebral discs) ..... ٣١
رابعًا. الحوض العظمي (Bony Pelvis) ..... ٣٢
المصطلحات ..... ٣٤
نشاط التعلم الذاتي ..... ٣٥
خلاصة الأسبوع ..... ٣٦
أسئلة التقويم الذاتي ..... ٣٦
الأسبوع الرابع: الجهاز الهيكلي (٢): عظام حزام الكتف والطرف العلوي ..... ٣٧
الهيكل العظمي الطرفي ..... ٣٧
اولا: الهيكل العظمي الطرفي العلوي ..... ٣٧
١. عظم الترقوة : ..... ٣٧
٢. عظم لوح الكتف : ..... ٣٧
٣. عظم العضد : ..... ٣٨
٤. الساعد : ..... ٣٩
٥. عظام الرسغ : ..... ٣٩
٦- الامشاط : ..... ٤٠
٧- السلاميات ..... ٤٠
المصطلحات التشريحية ..... ٤٠
خلاصة الأسبوع ..... ٤١
أسئلة التقويم الذاتي ..... ٤١
الأسبوع الخامس: الجهاز الهيكلي (٣): عظام الطرف السفلي ودورها في الحركة والاتزان ..... ٤٢
الهيكل العظمي للطرف السفلي ..... ٤٢
١. عظم الفخذ : ..... ٤٢
٢. عظم الساق ..... ٤٣
عظم القدم ..... ٤٤
٣. عظام رسغ الكاحل : ..... ٤٤
٤. الامشاط : ..... ٤٤
٥. السلاميات : ..... ٤٤
اقواس القدم : ..... ٤٥
نشاط تطبيقي في المجال الرياضي ..... ٤٥
المصطلحات التشريحية للطرف السفلي (Lower Limb) ..... ٤٦
أمثلة تطبيقية ..... ٤٧
نشاط عملي تطبيقي داخل المختبر ..... ٤٧
خلاصة الأسبوع ..... ٤٧
أسئلة التقويم الذاتي ..... ٤٧

الأسبوع السادس: المفاصل (١): أنواع المفاصل وبنيتها وحركتها ..... ٤٨
المفاصل (Joints) ..... ٤٨
الأنواع المفاصل الزليلية وحركاتها ..... ٤٩
المصطلحات التشريحية للمفاصل | Anatomical Terms of Joints ..... ٥١
أمثلة تطبيقية ..... ٥٢
نشاط تطبيقي في المجال الرياضي ..... ٥٢
نشاط تطبيقي داخل المختبر ..... ٥٣
خلاصة الأسبوع ..... ٥٣
أسئلة التقويم الذاتي ..... ٥٣
الأسبوع السابع | امتحان منتصف الفصل الدراسي ..... ٥٤
الأسبوع الثامن: المفاصل (٢): مفاصل الطرفين العلوي والسفلي وتطبيقاتها الرياضية ..... ٥٥
مفاصل الجسم للطرفين العلوي والسفلي ..... ٥٥
أولاً. مفاصل الطرف العلوي (Joints of the Upper Limb) ..... ٥٥
ثانياً. مفاصل الطرف السفلي : (Joints of the Lower Limb) ..... ٥٨
ثالثاً. الغضاريف (Cartilage) ..... ٦٣
المصطلحات التشريحية Anatomical Terms ..... ٦٥
خلاصة الأسبوع ..... ٦٨
أسئلة التقويم الذاتي ..... ٦٩
الأسبوع التاسع: الجهاز العضلي (١): أنواع العضلات وتركيب العضلة الهيكلية ..... ٧٠
أولاً أنواع النسيج العضلي ..... ٧٠
العضلات الهيكلية والمقارنة المجهرية ..... ٧٠
ثانياً. تركيب العضلة الهيكلية من الخارج إلى الداخل ..... ٧١
ثالثاً. الشكل الخارجي للعضلة وتطبيقاته الحركية ..... ٧٣
عضلات الصدر وحركة العضد ولوح الكتف ..... ٧٣
نشاط التعلم الذاتي ..... ٧٦
خلاصة الأسبوع ..... ٧٧
أسئلة التقويم الذاتي ..... ٧٧
الأسبوع العاشر: الجهاز العضلي (٢): عضلات الطرف العلوي ودورها في الأداء الرياضي ..... ٧٨
أولاً. عضلات الظهر المرتبطة بحركة الطرف العلوي ..... ٧٨
ثانياً. العضلة الدالية وحركة العضد عند الكتف ..... ٧٩
ثالثاً عضلات العضد وحركة المرفق والساعد ..... ٧٩
رابعاً. عضلات الساعد والتحكّم في الرسغ والأصابع ..... ٨٠
خامساً. تطبيق حركي من الأداء الرياضي ..... ٨١
المختبر والمراجعة ..... ٨١
مصطلحات تشريحية للمراجعة Anatomical Terms ..... ٨٢
أمثلة تطبيقية ..... ٨٢
نشاط تطبيقي في المجال الرياضي ..... ٨٢
نشاط تطبيقي داخل المختبر ..... ٨٢
نشاط التعلم الذاتي ..... ٨٣

خلاصة الأسبوع ..... ٨٣
أسئلة التقويم الذاتي ..... ٨٣
الأسبوع الحادي عشر: الجهاز العضلي (٣): عضلات الطرف السفلي ودورها في الحركة ..... ٨٤
أولاً. عضلات الورك والحوض ..... ٨٤
ثانياً. عضلات الفخذ ..... ٨٥
ثالثاً. عضلات الساق وحركة الكاحل والأصابع ..... ٨٧
رابعاً. عضلات القدم ودورها في الارتكاز ..... ٨٨
تطبيق مختبري | من موضع العضلة إلى الحركة ..... ٨٨
أمثلة تطبيقية ..... ٨٨
نشاط تطبيقي في المجال الرياضي ..... ٨٩
نشاط تطبيقي داخل المختبر ..... ٨٩
نشاط التعلم الذاتي ..... ٨٩
خلاصة الأسبوع ..... ٨٩
أسئلة التقويم الذاتي ..... ٩٠
الأسبوع الثاني عشر: الجهاز العصبي (١): الجهاز العصبي المركزي والتحكّم الحركي ..... ٩١
أولاً. التنظيم العام والنسيج العصبي ..... ٩١
ثانياً. من الإحساس إلى الاستجابة ..... ٩٢
ثالثاً. الدماغ ومناطقه الرئيسة ..... ٩٢
رابعاً. كيف تتعاون مناطق الدماغ في الحركة؟ ..... ٩٣
خامساً. حماية الدماغ والحبل الشوكي ..... ٩٣
سادساً. الحبل الشوكي والمسارات الحركية ..... ٩٤
المنعكس الشوكي ..... ٩٥
سابعاً تطبيق رياضي على التحكّم الحركي ..... ٩٥
مصطلحات المحاضرة Anatomical Terms ..... ٩٦
أمثلة تطبيقية ..... ٩٦
نشاط تطبيقي في المجال الرياضي ..... ٩٦
نشاط تطبيقي داخل المختبر ..... ٩٦
نشاط التعلم الذاتي ..... ٩٦
خلاصة الأسبوع ..... ٩٧
أسئلة التقويم الذاتي ..... ٩٧
الأسبوع الثالث عشر: الجهاز العصبي (٢): الأعصاب الطرفية وعلاقتها بالحركة والتنسيق العضلي ..... ٩٨
أولاً. التركيب التشريحي للجهاز العصبي الطرفي ..... ٩٨
ثانياً. كيف تنتقل الإشارة بين الحبل الشوكي والعضلة؟ ..... ٩٩
ثالثاً. أعصاب طرفية مختارة وعلاقتها بالحركة ..... ٩٩
رابعاً. دور الأعصاب الطرفية في التنسيق العضلي ..... ١٠٠
خامساً. الجهاز العصبي الذاتي ودوره أثناء الجهد والاستشفاء ..... ١٠١
نشاط المختبر والمراجعة ..... ١٠٢
أمثلة تطبيقية ..... ١٠٢
نشاط تطبيقي في المجال الرياضي ..... ١٠٣

النشاط التطبيقي داخل المختبر ..... ١٠٣
نشاط التعلم الذاتي ..... ١٠٣
خلاصة الأسبوع ..... ١٠٣
أسئلة التقويم الذاتي ..... ١٠٣
الأسبوع الرابع عشر: الجهاز القلبي الوعائي: تشريح القلب ووظيفته أثناء الجهد البدني ..... ١٠٤
أولاً. مكوّنات الجهاز القلبي الوعائي ووظيفته ..... ١٠٤
ثانياً. موقع القلب وشكله وأغلفته ..... ١٠٤
ثالثاً. حجرات القلب والأوعية الكبرى المتصلة بها ..... ١٠٥
رابعاً. صمامات القلب وعملها خلال النبضة ..... ١٠٦
خامساً. الدورتان الرئوية والجسمية ..... ١٠٧
سادساً. كيف تتغيّر وظيفة القلب أثناء الجهد البدني؟ ..... ١٠٨
نشاط المختبر والمراجعة ..... ١٠٨
أمثلة تطبيقية ..... ١٠٨
نشاط تطبيقي في المجال الرياضي ..... ١٠٩
نشاط تطبيقي داخل المختبر ..... ١٠٩
نشاط التعلم الذاتي ..... ١٠٩
خلاصة الأسبوع ..... ١١٠
أسئلة التقويم الذاتي ..... ١١٠
الأسبوع الخامس عشر: الجهاز التنفسي: تركيبه ودوره أثناء النشاط البدني ..... ١١١
أولاً. الممرات التنفسية ومسار الهواء ..... ١١١
ثانياً. الرئتان والحويصلات الهوائية ..... ١١٢
ثالثاً. غشاء الجنب وعلاقته بحركة الرئة ..... ١١٣
رابعاً. آلية الشهيق والزفير ..... ١١٤
خامساً. دور الجهاز التنفسي أثناء النشاط البدني ..... ١١٤
نشاط المختبر والمراجعة ..... ١١٥
نشاط تطبيقي في المجال الرياضي ..... ١١٥
نشاط تطبيقي داخل المختبر ..... ١١٥
نشاط التعلم الذاتي ..... ١١٥
خلاصة الأسبوع ..... ١١٦
أسئلة التقويم الذاتي ..... ١١٦
الأسبوع السادس عشر: الامتحان النهائي ..... ١١٦
المصادر المعتمدة ..... ١١٧
بيانات اعتماد محتوى مسار بولونيا ..... ١١٨

## بيانات المقرر

| | |
|---|---|
| اسم المقرر بالعربية | تشريح الإنسان |
| اسم المقرر بالإنكليزية | Human Anatomy |
| رمز المقرر | PES101 |
| المرحلة / المستوى | المستوى الأول |
| الفصل الدراسي | الأول |
| نوع المقرر | رئيسي |
| عدد وحدات ECTS | ECTS 5 |
| الساعات الأسبوعية | نظري: ٢ساعة \| مختبر: ١ساعة \| مراجعة :١ |
| اسم معدّ/معدّي المحتوى | أ.د. محمد توفيق عثمان ، أ.م.د محمد حازم يونس ، أ.م.د عمر يوسف خليل ، أ.م.د هديل طارق يونس |
| الفرع / القسم العلمي | فرع العلوم النظرية |
| العام الدراسي | ٢٠٢٦–٢٠٢٧ |

## نبذة عن المقرر

يهدف مقرر **تشريح الإنسان (Human Anatomy)** إلى تعريف الطلبة بالتركيب التشريحي لجسم الإنسان وعلاقته بمجال التربية البدنية وعلوم الرياضة، من خلال تناول المفاهيم الأساسية المرتبطة بالجهاز الهيكلي، والجهاز العضلي، والمفاصل، فضلًا عن أجهزة الجسم الأخرى ذات الصلة بالأداء الحركي.

كما يركز المقرر على تفسير البنية التشريحية للجسم وتحليلها وتوظيفها في الأغراض التعليمية والتدريبية، بما يسهم في تنمية قدرة الطلبة على فهم العلاقة بين التركيب والوظيفة، وتحليل الحركات الرياضية، واتخاذ قرارات تدريبية مبنية على أسس علمية لتحسين الأداء البدني.

وتتضمن الجوانب التطبيقية تنفيذ مجموعة من الأنشطة العملية، مثل التعرّف على العظام والعضلات والمفاصل باستخدام النماذج التشريحية، وتحليل الحركات الأساسية للجسم، وربط عمل العضلات والمفاصل بالأداء الحركي في الأنشطة الرياضية المختلفة.

وفي نهاية المقرر، يُتوقع من الطلبة أن يكونوا قادرين على تحديد مكونات الجهاز الحركي، وتحليل الحركات الرياضية، وتفسير دور العضلات والمفاصل، وتوظيف المعرفة التشريحية بما يعزز كفاءتهم في التعلّم والتطبيق المهني في مجال التربية البدنية وعلوم الرياضة.

## مخرجات تعلم المقرر المرتبطة بالمحتوى

بعد إكمال مقرر تشريح الإنسان بنجاح، يكون الطالب قادراً على:

| الرمز | مخرج التعلم (CLO) |
|---|---|
| CLO1 | يفسر المفاهيم الأساسية لعلم التشريح والمصطلحات التشريحية والمستويات والمحاور التشريحية المرتبطة بالحركة الرياضية. |
| CLO2 | يربط بين تركيب أجهزة الجسم الرئيسة (الهيكلي، العضلي، العصبي، القلبي الوعائي، التنفسي) ووظائفها ودورها في الأداء الحركي والرياضي. |
| CLO3 | يحدد العظام والمفاصل والعضلات والأعصاب والأعضاء الرئيسة باستخدام النماذج والمجسمات والوسائل التشريحية المختلفة. |
| CLO4 | يوظف المعرفة التشريحية في تفسير الأداء الحركي وتعزيز الممارسة الرياضية الآمنة والوقاية من الإصابات. |

## تقييم المادة الدراسية

| نوع التقويم | الوجبات | Time/ Number | Weight (Marks) | Week Due | Relevant Learning Outcome |
|---|---|---|---|---|---|
| التقويم التكويني | اختبارات قصيرة (Quizzes) | 2 | 10% (10) | Week 4 & 10 | CLO1, CLO2 |
| | واجبات وتقارير (Assignments & Reports) | 2 | 10% (10) | Week 5 & 12 | CLO2, CLO4 |
| | أنشطة مختبر / عملي (Lab Activities) | Continuous | 10% (10) | Throughout | CLO3 |
| | مشاركة ومناقشات صفية | Continuous | 10% (10) | Throughout | CLO2, CLO4 |
| التقويم الختامي | امتحان منتصف الفصل (نظري + عملي) | 2 hr | 10% (10) | Week 7 | CLO1, CLO2, CLO3 |
| | الامتحان النهائي (نظري + عملي) | 2 hr | 50% (50) | Week 16 | All CLOs |
| **Total assessment** | | | 100% (100 Marks) | | |

## المنهاج الاسبوعي

| Weeks | النظري (CL) | المختبر (Lab) | المراجعة (Tut) |
|---|---|---|---|
| Week 1 | مدخل إلى علم التشريح: التعريف، التاريخ، الأهمية في المجال الرياضي. المصطلحات التشريحية (الوضع، الاتجاهات). مستويات الجسم ومحاوره وعلاقتها بالحركة الرياضية. المناطق التشريحية | التعرف على المصطلحات باستخدام نماذج ورسومات. | مراجعة المصطلحات |
| Week 2 | مفهوم النسيج والأنواع الأربعة الأساسية في جسم الإنسان: النسيج الطلائي، والضام، والعضلي، والعصبي. الخصائص العامة لكل نوع، ومواقع وجوده، والعلاقة بين تركيبه ووظيفته. | فحص شرائح مجهرية أو صور نسيجية ممثّلة للأنواع الأربعة، وتمييز كل نوع استنادًا إلى صفة بنيوية ظاهرة. | مناقشة تطبيقية يتتبّع فيها الطلبة حركة ثني المرفق، ويحدّدون دور النسيج العصبي في إيصال الإشارة، والنسيج العضلي في توليد القوة، والنسيج الضام في الوتر في نقلها إلى العظم. |
| Week 3 | الجهاز الهيكلي (١): وظائف الهيكل العظمي ودوره في الحركة. تصنيف العظام الهيكل المحوري | التعرف على عظام الهيكل المحوري. | مراجعة |
| Week 4 | الجهاز الهيكلي (٢): الهيكل الطرفي (الطرف العلوي) ودوره في الأداء الحركي. | التعرف على عظام الطرف العلوي. | اختبار قصير (Quiz 1) |
| Week 5 | الجهاز الهيكلي (٣): الطرف السفلي ودوره في الحركة والاتزان. | التعرف على عظام الطرف السفلي. | مراجعة تطبيقية |
| Week 6 | المفاصل (١): أنواع المفاصل وحركتها وعلاقتها بالأداء الرياضي. | التعرف على المفاصل وأنواعها عمليًا. | مراجعة |
| Week 7 | الامتحان نصف الكورس | | |
| Week 8 | المفاصل (٢): مفاصل الطرفين العلوي والسفلي وحركتها وعلاقتها بالأداء الرياضي. | التعرف على المفاصل عمليًا. | |
| Week 9 | الجهاز العضلي (١): وظائف العضلات وأنواعها ودورها في الحركة. التركيب المجهري. | ملاحظة أنواع العضلات (شرائح مجهرية). | مناقشة |
| Week 10 | الجهاز العضلي (٢): عضلات الطرف العلوي ودورها في الأداء الرياضي. | التعرف على عضلات الطرف العلوي. | مراجعة |
| Week 11 | الجهاز العضلي (٣): عضلات الطرف السفلي ودورها في الحركة والأداء الرياضي. | التعرف على عضلات الطرف السفلي. | اختبار قصير (Quiz 2) |
| Week 12 | الجهاز العصبي (١): الجهاز العصبي المركزي ودوره في التحكم الحركي. | التعرف على أجزاء الدماغ والنخاع. | مراجعة |
| Week 13 | الجهاز العصبي (٢): الأعصاب الطرفية وعلاقتها بالحركة والتنسيق العضلي. | تتبع مسارات الأعصاب. | مراجعة |
| Week 14 | الجهاز القلبي الوعائي: تشريح القلب ووظيفته أثناء الجهد البدني. | تشريح قلب (أو نموذج). | مراجعة عامة |
| Week 15 | الجهاز التنفسي: تشريح الجهاز التنفسي ودوره في تزويد الجسم بالأكسجين أثناء النشاط. | عرض نماذج. | مناقشة |
| Week 16 | **الأسبوع المخصص للامتحان النهائي** | | |

## الأسبوع الأول: مدخل إلى علم التشريح والمصطلحات والمستويات والمحاور التشريحية

مخرجات التعلم التي يخدمها هذا الأسبوع

| | |
|---|---|
| **CLO1:** | يعرّف علم التشريح، ويذكر مثالًا من تطوّره التاريخي، ويوضّح أهميته في دراسة الحركة الرياضية. |
| **CLO2:** | يصف الوضع التشريحي القياسي، ويستخدم المصطلحات الاتجاهية لتحديد مواقع أجزاء الجسم ومناطقه الرئيسة على نموذج أو رسم تشريحي. |
| **CLO3:** | يميّز بين المستويات التشريحية الثلاثة، ويحدّد اتجاه المحور الذي تحدث حوله الحركة في كل مستوى. |
| **CLO4:** | يحلّل حركة رياضية بسيطة بتسمية الحركة وتحديد مستواها ومحورها، كما في ثني المرفق أو تبعيد الذراع عند الكتف. |

**الارتباط بمخرجات تعلّم المقرر CLO1 :** بصورة رئيسة، من خلال استخدام المصطلحات والمستويات والمحاور التشريحية، مع إسهام تمهيدي في **CLO4** عند توظيفها في تفسير حركة رياضية.

### ١. مدخل إلى علم التشريح

يُعد علم التشريح أحد العلوم الأساسية التي تهتم بدراسة جسم الإنسان من حيث تركيبه وبنيته، ومواقع أجزائه، والعلاقات التشريحية التي تربط هذه الأجزاء بعضها ببعض. وتشمل دراسته أعضاء الجسم وأجهزته والأنسجة التي تتكون منها، بما يساعد على تكوين تصور متكامل عن البناء التشريحي لجسم الإنسان. ويعتمد علم التشريح بصورة أساسية على الملاحظة العلمية والوصف المنظم للتراكيب المختلفة. تشريح

ويرتبط علم التشريح بعلم الأحياء **Biology** الذي يهتم بدراسة الكائنات الحية ومظاهر الحياة المختلفة، كما يرتبط بالعلوم المورفولوجية التي تهتم بدراسة شكل الكائن الحي وتركيبه. تشريح

وتكتسب دراسة التشريح أهمية خاصة لطالب التربية البدنية وعلوم الرياضة؛ لأن **جسم الإنسان هو الأداة الأساسية للحركة والأداء الرياضي**، ومن ثم فإن فهم تركيبه يمثل أساسًا لفهم كيفية حدوث الحركة ومشاركة أجزاء الجسم المختلفة فيها.

### ٢. لمحة تاريخية عن علم التشريح

يُعد علم التشريح من أقدم العلوم التي اهتم بها الإنسان؛ إذ ارتبطت بدايات المعرفة التشريحية بمحاولات التعرف على تركيب جسم الإنسان وأعضائه. وتشير المادة المصدرية إلى أن بعض الحضارات القديمة، ومنها الحضارة المصرية، اكتسبت معرفة أولية بتراكيب الجسم من خلال ممارسات مثل تحنيط الجثث. تشريح

ومع تطور العلوم والمعارف اتسع مجال علم التشريح وتفرعت عنه مجالات متعددة، وأصبح من العلوم الأساسية التي يستند إليها فهم بناء جسم الإنسان وتركيب أعضائه وأجهزته المختلفة.

### ٣. فروع علم التشريح

تطورت دراسة علم التشريح واتسعت مجالاتها، وتشير المادة المصدرية إلى عدد من فروعه، من أبرزها:

- **التشريح العام:** يهتم بدراسة أعضاء وأجهزة جسم الإنسان المختلفة والعلاقات التي تربط بينها.
- **التشريح التطبيقي:** يهتم بتطبيق المعرفة التشريحية في المجالات العملية المختلفة.
- **التشريح السطحي:** يهتم بالتعرف على التراكيب الداخلية للجسم من خلال العلامات والمعالم الظاهرة على سطحه.
- **التشريح المقارن:** يهتم بالمقارنة بين تراكيب وأعضاء الكائنات المختلفة. تشريح

وبالنسبة لطالب التربية البدنية وعلوم الرياضة، ينصب الاهتمام بصورة أساسية على المعرفة التشريحية التي تساعده على **فهم تركيب الجسم وعلاقته بالحركة والأداء البدني والرياضي**.

### ٤. أهمية علم التشريح في التربية البدنية وعلوم الرياضة

يمثل علم التشريح قاعدة علمية مهمة لدراسة التربية البدنية وعلوم الرياضة؛ لأن فهم الحركة الرياضية يتطلب معرفة التراكيب التي تسهم في إنتاجها، ولا سيما العظام والمفاصل والعضلات والأعصاب.

وتختلف طبيعة دراسة التشريح في مجال التربية البدنية وعلوم الرياضة عن دراسته في المجالات الطبية؛ إذ يتركز اهتمام طالب التربية البدنية بصورة أكبر على **فهم البناء التشريحي في علاقته بالحركة والأداء الرياضي**. وتشير المادة المصدرية إلى أهمية علم التشريح بوصفه من العلوم الأساسية لفهم أصول التربية البدنية والرياضية. وتتضح أهمية علم التشريح في المجال الرياضي من خلال ما يأتي:

**أولًا: فهم إمكانات الجسم الحركية:** تساعد المعرفة التشريحية الطالب على فهم أجزاء الجسم التي تسهم في أداء الحركات الرياضية، ولا سيما العضلات والمفاصل المشاركة في الحركة.

**ثانيًا: المساعدة على الأداء الحركي الصحيح:** يساعد فهم التركيب التشريحي للجسم على معرفة الأجزاء المشاركة في أداء الحركة، والعضلات والمفاصل التي تسهم فيها، مما يدعم أداء الحركات الرياضية بطريقة صحيحة.

**ثالثًا: الارتباط بالعلوم الرياضية الأخرى:** يمثل التشريح أساسًا لفهم عدد من المجالات المرتبطة بالتربية البدنية وعلوم الرياضة، ومنها إصابات الملاعب، والتأهيل البدني والحركي، والتدليك الرياضي والاستشفائي، والعلاج الطبيعي.

**رابعًا: المساعدة في التعرف على بعض الأخطاء البدنية والقوامية:** تسهم المعرفة التشريحية في التعرف على بعض الأخطاء والتشوهات البدنية والقوامية وفهم علاقتها باستخدام عضلات الجسم ومفاصله. تشريح **تطبيق رياضي** عندما يؤدي الرياضي حركة معينة، فإن وصف وضع أجزاء جسمه بصورة علمية يتطلب معرفة موضع كل جزء بالنسبة إلى الأجزاء الأخرى. ومن هنا تظهر أهمية تعلم الوضع التشريحي والمصطلحات الاتجاهية؛ لأنها توفر لغة علمية موحدة لوصف جسم الإنسان.

## ٥. الوضع التشريحي القياسي

**Anatomical Position**



لكي يستطيع المختصون وصف مواقع أجزاء الجسم وعلاقاتها بطريقة موحدة، لا بد من وجود وضع مرجعي ثابت يسمى **الوضع التشريحي القياسي (Anatomical Position)**.

يُعدّ الوضع التشريحي نقطة المرجع لوصف حركات الجسم جميعها. وفي هذا الوضع يقف الإنسان منتصب القامة، ويتدلّى الطرفان العلويان إلى جانبي الجسم. ويكون الكتفان في وضع دوران محايد، وراحتا اليدين متجهتين إلى الأمام، والمرفقان وأصابع اليدين في وضع البسط. ويكون الإبهامان في وضع التقريب، مع اتجاه باطن طرف كل إبهام إلى الأمام. أمّا الطرفان السفليان فيكونان مستقيمين، وتتباعد القدمان قليلًا، ويتجه الإصبع الثاني في كل قدم إلى الأمام.

ويُعد الوضع التشريحي القياسي **المرجع الأساسي لوصف مواقع أجزاء الجسم واتجاهاتها**، بصرف النظر عن الوضع الفعلي الذي يكون عليه الشخص أثناء الحركة. ويصف الوضع التشريحي بأن الجسم يكون منتصبًا في وضع الوقوف مع اتجاه الوجه وراحتي اليدين نحو الأمام.

**مثال:** عندما نقول إن الصدر يقع أمام العمود الفقري، فإن هذا الوصف يستند إلى الوضع التشريحي القياسي.

## ٦. مستويات الجسم ومحاوره وعلاقتها بالحركة الرياضية

***Anatomical Planes and Axes of Movement***

عندما يرفع الرياضي ذراعه إلى الأمام ثم يعيدها إلى جانبه ويرفعها جانبًا، يتحرّك العضد عند مفصل الكتف في الحالتين، لكن مسار الحركة يختلف. فالرفع إلى الأمام يُسمّى **ثنيًا** ويحدث في المستوى السهمي، والرفع جانبًا يُسمّى **تبعيدًا** ويحدث في المستوى الجبهي. ولتفسير هذا الاختلاف نستخدم مفهومين أساسيين هما **مستوى الحركة ومحور الدوران**.

### أولا. مستويات الحركة (Planes of Motion)

مستويات الحركة هي أسطح وهمية ثنائية الأبعاد تُستخدم مرجعًا موحّدًا لوصف وضع الجسم ومواقع أجزائه وتحليل حركات المفاصل. وفي علم التشريح وعلم الحركة ثلاثة مستويات رئيسة، هي **المستوى السهمي، والمستوى الجبهي، والمستوى المستعرض**. وعند تحليل تمرين رياضي، نحدّد المفصل والحركة التي ندرسها، إذ قد تشترك عدة مفاصل في أداء التمرين وتتحرّك في مستويات مختلفة.

| المستوى | كيف يقسم الجسم؟ | الحركة وأمثلتها الرياضية |
|---|---|---|
| **المستوى السهمي (Sagittal Plane)** | مستوى رأسي يقسم الجسم إلى جزأين أيمن وأيسر. وإذا مرّ بالخط الناصف قسّمه إلى نصفين متساويين. | تحدث فيه أساسًا حركات **الثني والبسط** .ففي تمرين القرفصاء (*Squat*)ينثني الوركان والركبتان عند النزول، ثم تنبسط هذه المفاصل عند النهوض. ومن أمثلته أيضًا ثني المرفقين عند سحب الجسم في تمرين التجذيف بأحزمة التعليق.(*Suspension Row*) |
| **المستوى الجبهي أو الإكليلي (Frontal or Coronal Plane)** | مستوى رأسي يقسم الجسم إلى جزأين أمامي وخلفي. | تحدث فيه حركات **التبعيد والتقريب** .ففي تمرين قفز الفتح والضم (*Jumping Jack*) يبتعد الذراعان والفخذان عن الخط الناصف عند الفتح، ثم تقترب الأطراف منه عند الضم. ومن أمثلته أيضًا تقريب العضدين أثناء الصعود في تمرين العقلة بقبضة واسعة، وتبعيدهما عند أداء الضغط فوق الرأس إذا تحرّكا جانبًا. |
| **المستوى المستعرض أو الأفقي (Transverse or Horizontal Plane)** | مستوى أفقي يقسم الجسم إلى جزأين علوي وسفلي. | تحدث فيه حركات **الدوران والتقريب الأفقي والتبعيد الأفقي** . فمن أمثلته تقريب العضدين أفقيًا عند دفع الثقل في تمرين ضغط الصدر على المقعد(*Bench Press*) ، ودوران الجذع في تمرين قطع الحطب(*Axe Chop*) ، وتقريب الفخذين من وضع الجلوس والوركان مثنيّان. |

**ملاحظة تطبيقية** .يرتفع الجسم في تمرين القرفصاء وفي قفز الفتح والضم، ومع ذلك يختلف مستوى الحركة المدروسة. ففي القرفصاء نتابع **ثني الركبة وبسطها في المستوى السهمي**، وفي قفز الفتح والضم نتابع **تبعيد الفخذ وتقريبه في المستوى الجبهي** .وهكذا نحدّد المستوى من حركة الجزء عند المفصل، حتى عندما يتشابه اتجاه انتقال الجسم كله.

**مستوى لوح الكتف (Scapular Plane)**

هو مستوى مائل يتوافق مع اتجاه لوح الكتف على القفص الصدري. وبسبب تحدّب القفص الصدري، يتجه هذا المستوى إلى الأمام بزاوية تقارب **٣٠–٤٠ درجة** عن المستوى الجبهي، فيقع بين المستويين الجبهي والسهمي. ويُستخدم بوصفه مستوى إضافيًا عند وصف حركات الكتف والطرف العلوي.

**مثال عملي** .يقف الطالب وذراعه بجانب جسمه، ثم يرفعها جانبًا مع توجيهها قليلًا نحو الأمام، بزاوية تقارب ٣٠–٤٠ درجة عن المستوى الجبهي. تُسمّى هذه الحركة **رفع الذراع في مستوى لوح الكتف** (*Scaption*).

**ثانيا. محاور الحركة (Axis of Motion)**

**محور الحركة** خط مستقيم وهمي يدور حوله الجسم أو أحد أجزائه. وعند وصف حركة مفصلية بسيطة، تحدث الحركة **في مستوى** ويكون الدوران **حول محور عمودي على ذلك المستوى**. وتوجد ثلاثة محاور رئيسة للدوران.

| محور الحركة | اتجاهه والمستويان اللذان يتقاطعان لتحديده | الحركة ومثالها |
|---|---|---|
| **المحور السهمي أو الأمامي الخلفي (Sagittal Axis)** | يمتدّ أفقيًا من الخلف إلى الأمام، ويتحدّد بتقاطع المستويين السهمي والمستعرض. | تحدث حوله حركتا **التبعيد والتقريب** في المستوى الجبهي. ومن أمثلتهما رفع الذراع جانبًا بعيدًا عن الجذع عند مفصل الكتف، ثم إعادتها إلى جانب الجسم. |
| **المحور الجبهي أو العرضي (Frontal Axis)** | يمتدّ أفقيًا من جانب الجسم إلى الجانب الآخر، ويتحدّد بتقاطع المستويين الجبهي والمستعرض. | تحدث حوله حركتا **الثني والبسط** في المستوى السهمي. ومن أمثلتهما ثني المرفق لتقريب الساعد من العضد، ثم بسطه لمدّ الساعد. |
| **المحور الرأسي أو الطولي (Vertical Axis)** | يمتدّ رأسيًا من أسفل الجسم إلى أعلاه، ويتحدّد بتقاطع المستويين السهمي والجبهي. | تحدث حوله حركات **الدوران** في المستوى المستعرض. ومن أمثلتها تدوير الرأس للنظر فوق الكتف، أو تدوير الجذع إلى اليمين أو اليسار. |

**اذن المستوى التشريحي** سطح وهمي يمرّ بالجسم ويُستخدم لوصف الاتجاه الذي يتحرّك فيه جزء منه. أمّا **محور الحركة** فهو خط وهمي يدور حوله الجزء المتحرّك. وعند تحليل حركة بسيطة في مستوى واحد، **تحدث الحركة في المستوى وحول محور عمودي عليه** .ويُتّخذ الوضع التشريحي القياسي مرجعًا لتسمية هذه المستويات والمحاور.

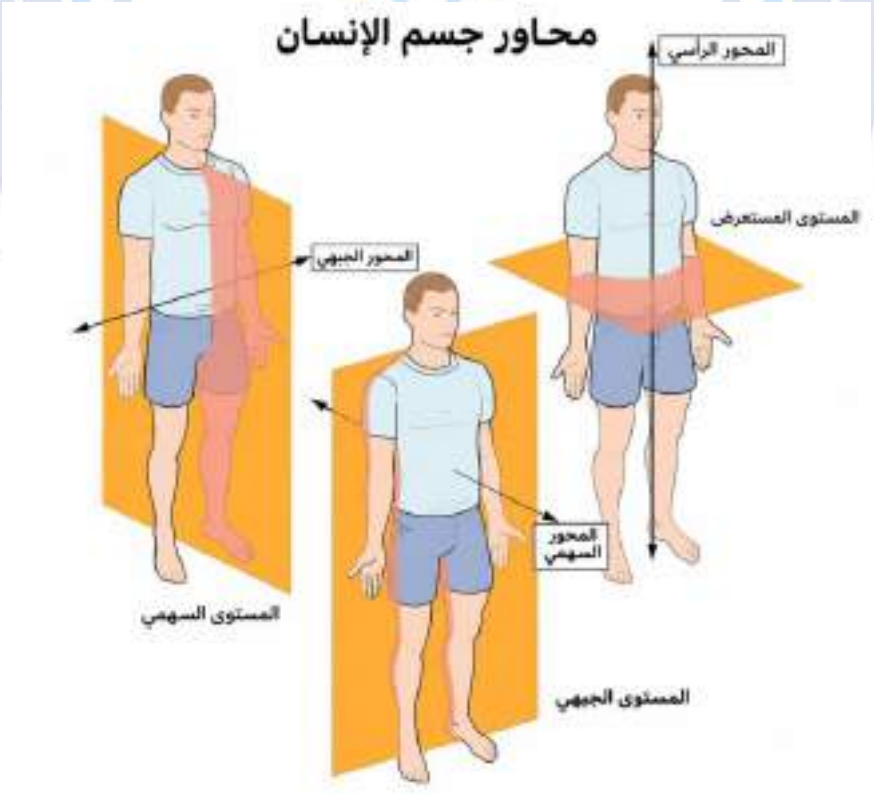


الشكل يوضح مستويات الجسم والاتجاهات التشريحية في الوضع القياسي. يوضّح الجزء العلوي المستويات الجبهي والمستعرض والسهمي، ويبيّن الجزء السفلي الاتجاهات المرجعية المستخدمة في وصف أجزاء الجسم وحركتها.

**تطبيق رياضي من كرة السلة** عند متابعة لاعب يؤدّي **التصويب بالقفز**، نختار مفصلًا ومرحلة محددة حتى يكون الوصف دقيقًا. فإذا ركّزنا على **الركبة**، نلاحظ أن اللاعب يثنيها في المرحلة التحضيرية، ثم يبسطها عند دفع الأرض للارتقاء. وتحدث حركة الثني والبسط في هذا المثال أساسًا **في المستوى السهمي حول المحور العرضي**. وهكذا يستطيع الطالب تحليل مهارة مركّبة من خلال أربعة أسئلة قصيرة: **أيّ مفصل نر اقب؟ ما الحركة التي يؤدّيها؟ في أيّ مستوى تحدث؟ وحول أيّ محور؟**

## ٧. الاتجاهات التشريحية

**Anatomical Directions**

الاتجاهات التشريحية هي مصطلحات تُستخدم لوصف موقع جزء من الجسم بالنسبة إلى جزء آخر، بالاستناد إلى الوضع التشريحي القياسي. وتأتي هذه المصطلحات في أزواج متقابلة، مثل علوي وسفلي، وإنسي ووحشي .ويذكر المصدر عشرين مصطلحًا شائعًا في تشريح الإنسان تشمل الاتجاهات ومصطلحات قريبة منها في الاستعمال، ويرد في المقتطف الآتي عشرة منها.

| المصطلح | English Term | المعنى |
|---|---|---|
| **علوي** | Superior | باتجاه الرأس أو الجزء الأعلى من الجسم |
| **سفلي** | Inferior | باتجاه القدمين أو الجزء الأسفل من الجسم |
| **إنسي** | Medial | أقرب إلى الخط الناصف للجسم |
| **وحشي** | Lateral | أبعد عن الخط الناصف للجسم |
| **أمامي** | Anterior | باتجاه مقدمة الجسم |
| **خلفي** | Posterior | باتجاه خلف الجسم |
| **قريب** | Proximal | أقرب إلى الجذع أو نقطة اتصال الطرف به |
| **بعيد** | Distal | أبعد عن الجذع أو نقطة اتصال الطرف به |
| **سطحي** | Superficial | قريب من سطح الجسم |
| **عميق** | **Deep** | **بعيد عن سطح الجسم** |
| **الاستلقاء على الظهر** | Supine | وضع يستلقي فيه الشخص على ظهره ويتّجه وجهه إلى الأعلى. |
| **الانبطاح** | Prone | وضع يستلقي فيه الشخص على بطنه ويتّجه وجهه إلى الأسفل. |
| **ظَهري** | Dorsal | يشير إلى جهة الظهر في الجذع. وفي اليد يشير إلى ظهر اليد، وفي القدم إلى سطحها العلوي. |
| **بَطني** | Ventral | يشير إلى جهة البطن، أي الناحية الأمامية من الجذع. |

عند وصف حركة الساعد والمرفق مثنيّ بزاوية قائمة، يُسمّى تدوير الساعد بحيث تتجه راحة اليد إلى الأعلى الاستلقاء (Supination)، ويُسمّى تدويره بحيث تتجه راحة اليد إلى الأسفل الكبّ (Pronation).

**أمثلة تطبيقية**

- الرأس **علوي (Superior)** بالنسبة إلى الصدر.
- الركبة **سفلية (Inferior)** بالنسبة إلى الورك.
- عظم القص **أمامي (Anterior)** بالنسبة إلى القلب.
- العمود الفقري **خلفي (Posterior)** بالنسبة إلى عظم القص.
- الأنف **إنسي (Medial)** بالنسبة إلى العينين.
- الذراعان **وحشيان (Lateral)** بالنسبة إلى الصدر.
- المرفق **قريب (Proximal)** بالنسبة إلى الرسغ.
- أصابع اليد **بعيدة (Distal)** بالنسبة إلى المرفق.
- الجلد **سطحي (Superficial)** بالنسبة إلى العضلات.
- العظام **عميقة (Deep)** بالنسبة إلى الجلد.

**تطبيق في المجال الرياضي** عند تحليل وضع الرياضي أو وصف إصابة أو تحديد موقع تركيب تشريحي او استخدام العلاج الطبيعي تساعد المصطلحات الاتجاهية على تقديم وصف مكاني علمي دقيق وموحد فعلى سبيل المثال، بدلًا من القول: «**الجزء الموجود في داخل الفخذ**»، يمكن استخدام المصطلح التشريحي المناسب لوصف موقعه بأنه يقع في الجانب **الإنسي (Medial)** من الفخذ. وبذلك لا تمثل المصطلحات التشريحية مجرد أسماء يجب حفظها، وإنما تمثل **لغة علمية يستخدمها الطالب لوصف جسم الإنسان بصورة دقيقة**.

## نشاط عملي (Lab)

**التعرف على الوضع التشريحي والمصطلحات الاتجاهية باستخدام النماذج والرسومات التشريحية**

يقوم الطالب بمساعدة نموذج تشريحي أو رسم لجسم الإنسان، بما يأتي:

١. تمثيل الوضع التشريحي القياسي بصورة صحيحة.
٢. تحديد الاتجاهات: علوي، سفلي، أمامي، خلفي، إنسي، وحشي، قريب، بعيد، سطحي، عميق.
٣. مقارنة موقع عضو أو جزء من الجسم بعضو أو جزء آخر باستخدام المصطلح التشريحي الصحيح.
٤. استخدام المصطلحات التشريحية في وصف عدد من أجزاء جسم الرياضي.

**نشاط تطبيقي داخل المختبر**

يحدد الاستاذ اجزاء من جسم الإنسان على النموذج التشريحي ويطلب من الطالب وصف العلاقة بينهما باستخدام المصطلح التشريحي المناسب مثل:

**الركبة بالنسبة إلى الورك – الأنف بالنسبة إلى العين – الجلد بالنسبة إلى العضلات – المرفق بالنسبة إلى الرسغ.**

## التعلم الذاتي

اختر صورة لرياضي في إحدى الفعاليات الرياضية، وحدد **أربعة أجزاء ظاهرة من جسمه**، ثم استخدم أربعة من المصطلحات التشريحية الاتجاهية التي درستها في هذا الأسبوع لوصف موقع كل جزء بالنسبة إلى جزء آخر. **مثال:** الرأس علوي بالنسبة إلى الصدر.

## خلاصة الأسبوع

علم التشريح هو العلم الذي يهتم بدراسة **تركيب جسم الإنسان وأجزائه وعلاقاتها ببعضها**. وتكتسب دراسته أهمية خاصة في التربية البدنية وعلوم الرياضة؛ لأنها توفر الأساس العلمي لفهم جسم الإنسان وعلاقته بالحركة والأداء الرياضي. ويمثل **الوضع التشريحي القياسي** المرجع الموحد الذي يستند إليه وصف أجزاء الجسم، في حين تستخدم **المصطلحات التشريحية الاتجاهية** لتحديد موقع جزء من الجسم بالنسبة إلى جزء آخر بصورة دقيقة. وتشكل المفاهيم والمصطلحات التي تناولها هذا الأسبوع **اللغة التشريحية الأساسية** التي سيحتاجها الطالب لفهم الموضوعات اللاحقة في المقرر، ولا سيما المستويات والمحاور، والجهاز الهيكلي، والمفاصل، والعضلات، وبقية أجهزة الجسم.

## أسئلة التقويم الذاتي

١. عرّف علم التشريح بأسلوبك الخاص.

٢. وضح أهمية دراسة علم التشريح لطالب التربية البدنية وعلوم الرياضة.

٣. صف الوضع التشريحي القياسي لجسم الإنسان.

٤. ما الفرق بين **Medial** و **Lateral**؟

٥. ما الفرق بين **Proximal** و **Distal**؟

٦. ما الفرق بين **Superficial** و **Deep**؟

٧. **أكمل بالمصطلح التشريحي المناسب:**

- الرأس _____ بالنسبة إلى الصدر.
- الركبة _____ بالنسبة إلى الورك.
- الأنف _____ بالنسبة إلى العينين.
- الجلد _____ بالنسبة إلى العضلات.
- المرفق _____ بالنسبة إلى الرسغ.

٨. **سؤال تطبيقي:** يقف أحد الطلبة في الوضع التشريحي القياسي ويطلب منه استخدم أربعة مصطلحات تشريحية مختلفة لوصف مواقع أربعة أجزاء من جسمه بالنسبة إلى أجزاء أخرى.

٩. **تطبيق رياضي:** اختر وضعًا رياضيًا مألوفًا، وحدد ثلاثة أجزاء من جسم الرياضي، ثم استخدم المصطلحات التشريحية المناسبة لوصف العلاقات المكانية بينها.

## الأسبوع الثاني: الأنسجة الأساسية في جسم الإنسان

### مخرجات التعلم التي يخدمها هذا الأسبوع

**CLO1:** يعرّف النسيج ويصنّف أنسجة الجسم إلى أربعة أنواع أساسية: الطلائي، والضام، والعضلي، والعصبي.

**CLO2:** يميّز الأنواع الأربعة في شرائح مجهرية أو صور نسيجية، ويذكر صفة بنيوية ظاهرة استند إليها في كل حالة.

**CLO3:** يربط بين تركيب كل نوع ووظيفته، مستشهدًا بمثال لموضع وجوده في الجسم.

**CLO4:** يفسّر تكامل الأنسجة في حركة ثني المرفق، موضّحًا دور النسيج العصبي في إيصال الإشارة، والعضلي في توليد القوة، والنسيج الضام في الوتر في نقل القوة إلى العظم.

**الارتباط بمخرجات تعلّم المقرر CLO2 :** بصورة رئيسة، لأن فهم العلاقة بين تركيب الأنسجة ووظائفها يمهّد لفهم أجهزة الجسم، مع إسهام تطبيقي في **CLO4** من خلال تفسير حركة ثني المرفق.

### ماهو النسيج

تركيب هيكلي لمجموعة من الخلايا متشابهة التركيب والوظيفة يحتل مستوى تنظيمي بين الخلية والعضو.

### انسجة الجسم

ان لجسم الانسان تنظيم هيكلي متعدد المستويات يبدأ من المستوى الجهازي ثم العضوي ثم النسيجي لينتهي بالمستوى الخلوي اما المستوى النسيجي فيوجد على أربعة أنواع وهي :

١- النسيج الطلائي (الظهاري) ٢- النسيج الضام ٣- النسيج العضلي ٤- النسيج العصبي



## ١- النسيج الظهاري او الطلائي (Epithelial tissue)

وهو نسيج يتكون من خلايا صفائحية متشابهة ضمن عضو معين تلتصق هذه الخلايا مع بعضها البعض التصاقاً وثيقاً تغطي أسطح الجسم الخارجية كذلك تبطن الاسطح الداخلية لبعض الأعضاء، لايحتوي النسيج الظهاري على الاوعية الدموية لكن له القابلية على التجديد والتعويض، ويوجد في كل من الجلد وبطانة الاوعية الدموية وتجاويف القلب وغشاء التامور المصلي وبطانة الجهاز الهضمي كالفم والمريئ والمعدة وبطانة الجهاز التنفسي كالرئتين والقصبة الهوائية والجهاز البولي كالمثانة والحالب وفي حويصلات الغدد، ويختلف النسيج الطلائي في الشكل والوظيفة حسب العضو الموجود فيه ومن وظائفه :

أ- عزل وحماية انسجة الجسم عن المحيط الخارجي مثل الجلد (البشرة)

ب- امتصاص الماء والمواد الغذائية مثل الاغشية البطانية للامعاء

ج- افراز الانزيمات والهرمونات والعرق مثل الغدد اللعابية والدرقية والعرقية

د- الاحساس كما في اللسان وتجويف الانف واطراف الأصابع

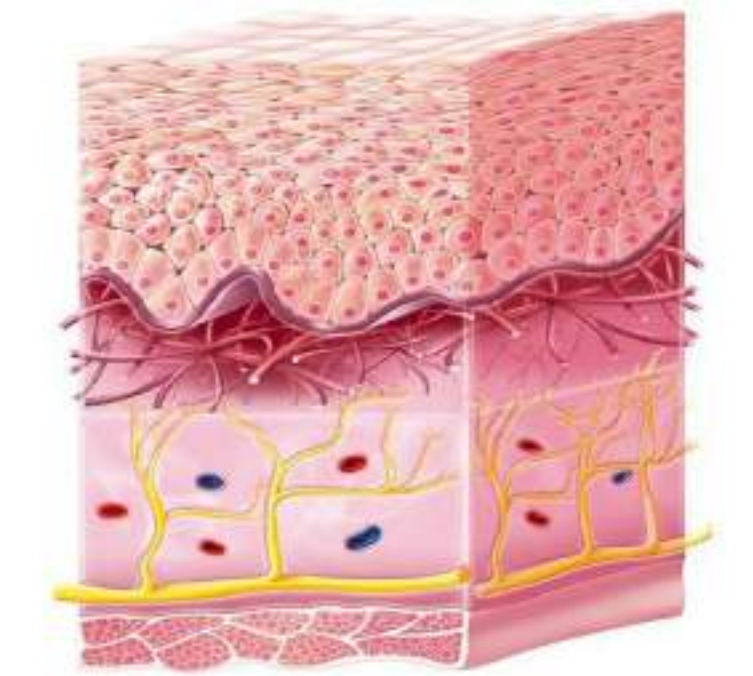

## ٢- النسيج الضام (Connective tissue)

وهو نسيج يتكون من ثلاث مكونات وهي الخلايا و الالياف و المادة الاساس بين خلوية (القالب)، سميت بالضامة لانها تربط اجزاء الجسم وتوجد في جميع انحاء الجسم كالعظام والسمحاق والغضاريف والاربطة والاوتار واغشية داخل الجمجمة كالاغشية السحائية وداخل البطن كالاغشية المساريقية والاغشية الزليلية واللفافة كاغشية العضلات والاعصاب وغشاء القلب التامور الليفي وكذلك الاغشية المغلفة لكل من الكبد والطحال والكلية والدماغ

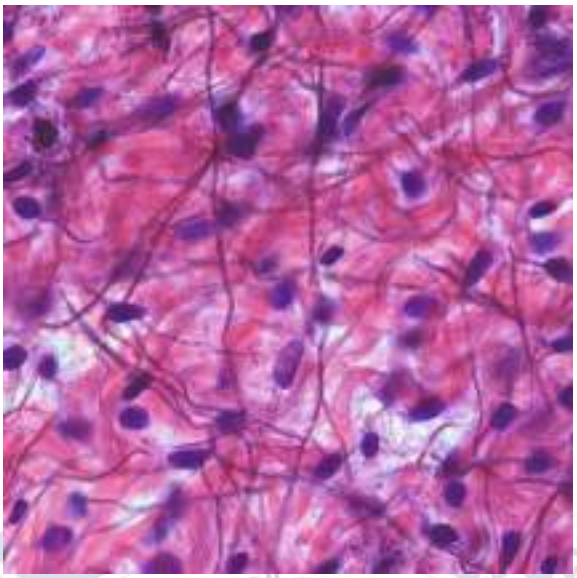

## ماهي انواع الانسجة الضامة ؟

١. النسيج الضام الأصيل الكثيف ويحتوي على الياف كولاجينية قوية مثل الاوتار والاربطة والجلد (الادمة) السفاق والسمحاق الرخو بعد الادمة وبعد بطانة الجهاز الهضمي والتنفسي والاغشية المساريقية النسيج الدهني وحول الاوعية الدموية

٢. النسيج الضام المتخصص: (الغضاريف ، العظام ، الدم واللمف)

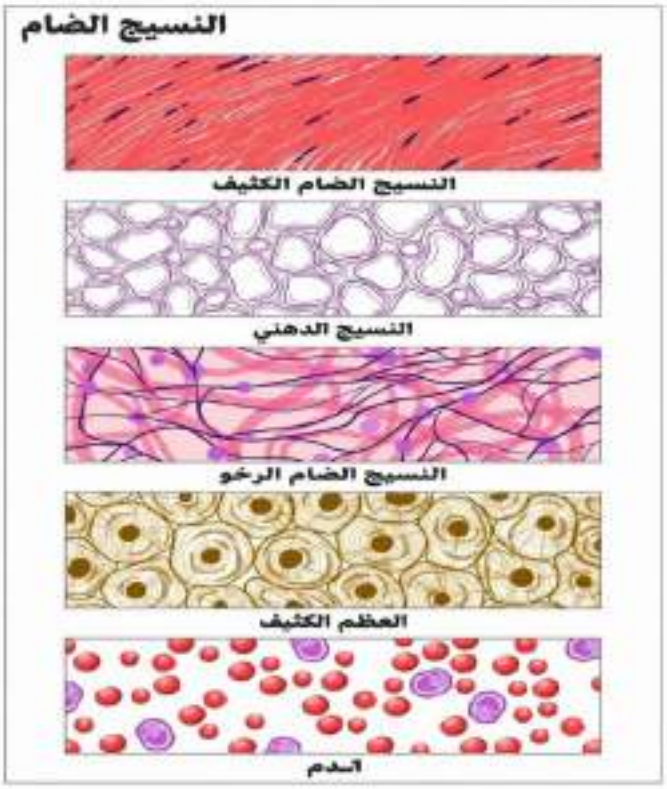


## ٣- النسيج العضلي (skeletal muscle tissue)

يتشكل النسيج العضلي من خلايا متشابهة الوظيفة مختلفة الشكل لها خاصية الانقباض والانبساط لاداء الحركة ، تحتوي على الاوعية الدموية ولها قابلية التجديد، وتعتبر الخلية العضلية هي وحدة النسيج العضلي ويوجد ثلاث انواع من الانسجة العضلية وهي :

أ. نسيج العضلات الهيكلية مثل العضلة الظهرية العظيمة والبطنية المستقيمة وعضلات الأطراف

ب. نسيج العضلة القلبية كعضلة القلب

ت. نسيج العضلات الملساء الموجود في كل من جدران القصبة الهوائية والشعب الهوائية والمريء والمعدة والامعاء والاوعية الدموية والحالبين والمثانة

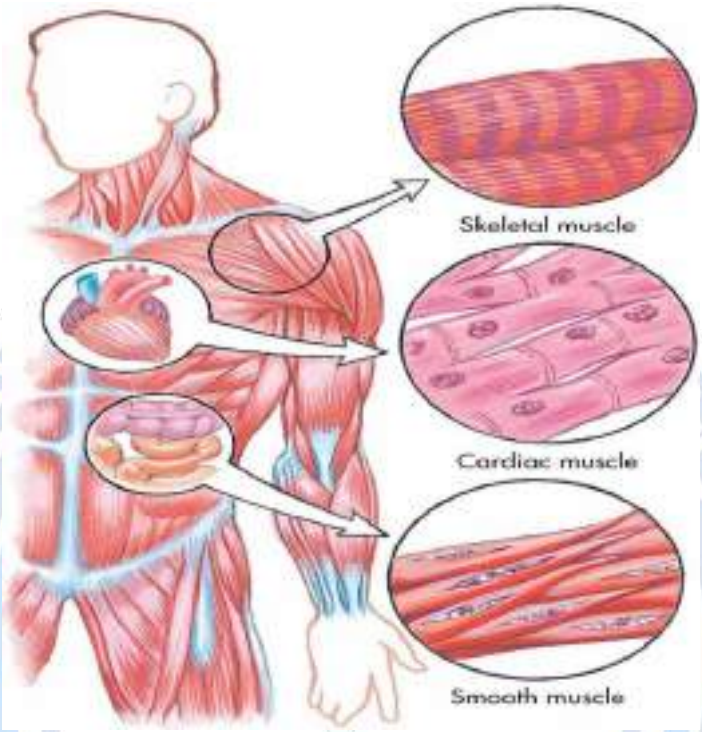


## ٤- النسيج العصبي (nerve tissue)

**يوجد** النسيج العصبي في مكونات الجهاز العصبي المركزي والمحيطي ومنها المادة الرمادية والمادة البيضاء في الدماغ والحبل الشوكي فضلا عن الاعصاب وكذلك في المهاد والجسر والنخاع المستطيل **ويتكون** النسيج العصبي من

أ . خلايا عصبية (العصبونات) المسؤولة عن نقل النبضات العصبية

ب . خلايا الدبق العصبي المسؤولة عن حماية ودعم وتوفير العناصر الغذائية للخلايا العصبية

تعتبر الخلية العصبية الوحدة الاساسية والوظيفية للنسيج العصبي وتقسم الى ثلاث اقسام حسب الوظيفة خلايا حسية (واردة) وخلايا حركية (صادرة) وخلايا موصلة

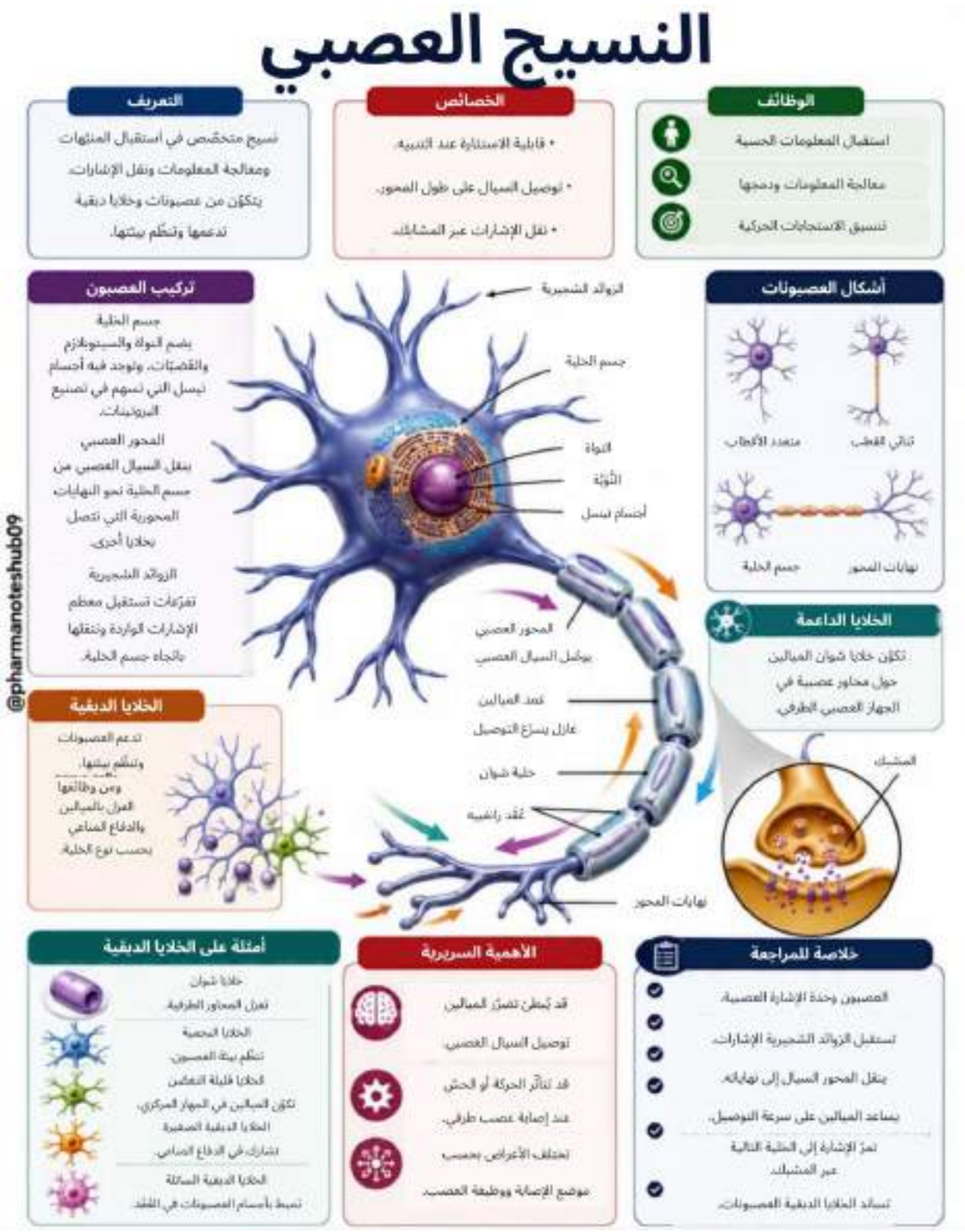


## أمثلة تطبيقية

- يوجد النسيج الظهاري او الطلائي في الجلد وبطانة الاوعية الدموية وتجاويف القلب وغشاء التامور المصلي وبطانة الجهاز الهضمي كالفم والمريئ والمعدة
- يوجد النسيج الضام في العظام والسمحاق والغضاريف والاربطة والاوتار واغشية داخل الجمجمة كالاغشية السحائية وداخل البطن كالاغشية المساريقية

- يوجد النسيج العضلي في جميع العضلات الهيكلية والقلب والعضلات الملساء كما في جدران القصبة الهوائية والشعب الهوائية والمريء والمعدة والامعاء والاوعية الدموية والحالبين والمثانة
- يوجد النسيج العصبي في مكونات الجهاز العصبي المركزي والمحيطي ومنها المادة الرمادية والمادة البيضاء فضلا عن الاعصاب وكذلك في المهاد والجسر والنخاع المستطيل

## تطبيق في المجال الرياضي

- اذكر دور النسيج الطلائي في الجانب الرياضي .. تبريد الجسم كما في عملية التعرق في اثناء الحركة
- اذكر دور النسيج الضام في الجانب الرياضي .. تثبيت المفاصل في اثناء الحركة كالاربطة
- اذكر دور النسيج العضلي في الجانب الرياضي .. الحركة كما في تقلص العضلات الهيكلية للطراف السفلي
- اذكر دور النسيج العصبي في الجانب الرياضي .. السمع كما في حالة الانطلاقات بالسباقات

## نشاط تطبيقي داخل المختبر

**عنوان النشاط : التعرف على نوع النسيج باستخدام النماذج والمجسمات والرسومات التشريحية**

- حدد نوع النسيج / **الجلد / العظم / الغضروف / الدم / العضلة الصدرية / النخاع المستطيل**
- حدد نوع النسيج للجهاز التنفسي بشكل تفصيلي
- قارن بين الانسجة حسب الموقع
- مفصل الركبة
- وتر العضلة الفخذية الامامية
- العضلة توأمية الساق
- المهاد

### نشاط التعلم الذاتي

هدف النشاط: تنمية قدرة الطالب على البحث والتعلم الذاتي، والتمييز بين أنواع الأنسجة من حيث التركيب والوظيفة ومواقع وجودها في الجسم.

آلية تنفيذ النشاط:

- يقوم الطالب بالبحث عن الأنواع الأربعة الرئيسية للأنسجة في جسم الإنسان.
- إعداد جدول يوضح اسم كل نسيج، وتركيبه، ووظيفته، وموقع وجوده.
- جمع صور مجهرية توضيحية لكل نوع من الأنسجة والتعرف على خصائصها الشكلية.
- توضيح أهمية الأنسجة العضلية والعصبية في الحركة والنشاط الرياضي.

## خلاصة الأسبوع

ان انسجة الجسم هي تنظيم هيكلي تحت مستوى العضو وفوق الخلية الذي يمنحنا فهما ادق عن التركيب الجسمي والدور الذي تمثله وظيفيا للجسم بالحركة او السكون

ان الفهم الدقيق للانسجة يكون مرجعا مساعدا يمكن ان يستند إليه لوصف سلامة وقوة وصحة أي نسيج يتم دراسته ويسهم في تشخيص الإصابة الرياضية بشكل اكثر وضوحا عند استخدام وسائل التصوير الحديثة كالاشعة السينية وغيرها

## أسئلة التقويم الذاتي

١. عرّف النسيج

٢. وضح أهمية دراسة انسجة الجسم لطالب التربية البدنية وعلوم الرياضة

٣. صف مواقع انسجة جسم الإنسان من خلال ذكر الأمثلة لكل نسيج

٤. ما الفرق بين الوتر والرباط

٥. ما الفرق بين عضلة المعدة وعضلة العضد

## المصطلحات الرئيسة Key Terms

الظهاري ، القالب ، المساريق ، السفاق ، المهاد ، الجسر ، النخاع المستطيل ،

## الأسبوع الثالث: الجهاز الهيكلي (١): وظائف الهيكل العظمي وتصنيف العظام والهيكل المحوري

مخرجات التعلم التي يخدمها هذا الأسبوع

| | |
|---|---|
| **CLO1:** | يوضّح وظائف الهيكل العظمي، ولا سيما الدعم والحماية والإسهام في الحركة. |
| **CLO2:** | يصنّف العظام بحسب الشكل، ويعطي مثالًا تشريحيًا لكل فئة يدرسها. |
| **CLO3:** | يحدّد على نموذج الهيكل العظمي مكوّنات الهيكل المحوري، ومنها الجمجمة والعمود الفقري والأضلاع وعظم القص. |
| **CLO4:** | يربط بين تركيب العمود الفقري والقفص الصدري ووظائفهما في دعم الجذع وحماية البنى الواقعة داخلهما. |

**الارتباط بمخرجات تعلّم المقرر CLO2 و CLO3** بصورة مباشرة؛ إذ يربط الطالب بناء الهيكل المحوري بوظيفته، ويحدّد عظامه على النموذج التشريحي.

### ١. الهيكل العظمي

يشكل الهيكل العظمي احد اجهزة جسم الانسان وتصنف العظام من الانسجة الضامة ، يبلغ عدد العظام في جسم الانسان (٢٠٦) عظمة وهي أصلب الأجزاء في جسم الانسان وتأتي هذه الصلابة من ترسب أملاح الكالسيوم والفوسفات فيها بصورة خاصة، ويغطي سطح العظم طبقة كثيفة من نسيج ضام رابط يسمى **السمحاق** الذي يعمل على وقاية العظم وتنظيم نموه كما ويعمل على تغذية العظم بوساطة أوعية دموية تمر من خلاله ، ويشكل السمحاق مناطق اتصال الاوتار لتثبيت العضلات بالعظام ومناطق اتصال اربطة المفاصل لتثبيت العظام ويساعد على تكوين أنسجة عظمية جديدة عند اصابتها بالكسر.

يوجد داخل العظم تجويف اسطواني يسمى بنقي العظم (النخاع) المهم في تغذية العظم وبنفس الوقت يحتوي على خلايا دموية ناضجة وغير ناضجة كمخزن استراتيجي لتعويض ما يفقده الجسم من الدم ومن وظائف العظام :

١- تكوين الهيكل الذي يستند عليه الجسم وتتصل به العضلات .

٢- الحفاظ على الأعضاء المهمة مثل الدماغ القلب الرئتين الكبد .

٣- تكوين خلايا جديدة للدم .

٤- مخزن لمادة الكالسيوم والفوسفات في الجسم.

٥- نقل وتوزيع وزن الجسم .

### اشكـــــــال العظام

١- العظام الطويلة : وهي العظام التي يكون طولها اكبر من عرضها حتى لو كانت صغيرة الحجم، مثل معظم عظام الاطراف العليا كالعضد والساعد والسفلى كالفخذ والساق.

٢- العظام القصيرة : وهي العظام التي تكون عادة على شكل يشبه المكعب، وتكون موجودة فقط في رسغ اليد وبعض عظام رسغ الكاحل .

٣- العظام المسطحة : وتكون رقيقة نوعاً ما مع قليل من نقي العظم وتكون موجودة في القحف والقص والأضلاع ولوح الكتف والحرقفة .

٤- العظام غير المنتظمة: مثل عظام فقرات العمود الفقري وبعض عظام الوجه .

٥- العظام السمسمائية : وهي عظام موجودة امام مفصل الركبة داخل وتر عضلات الفخذ مثل عظم الرضفة

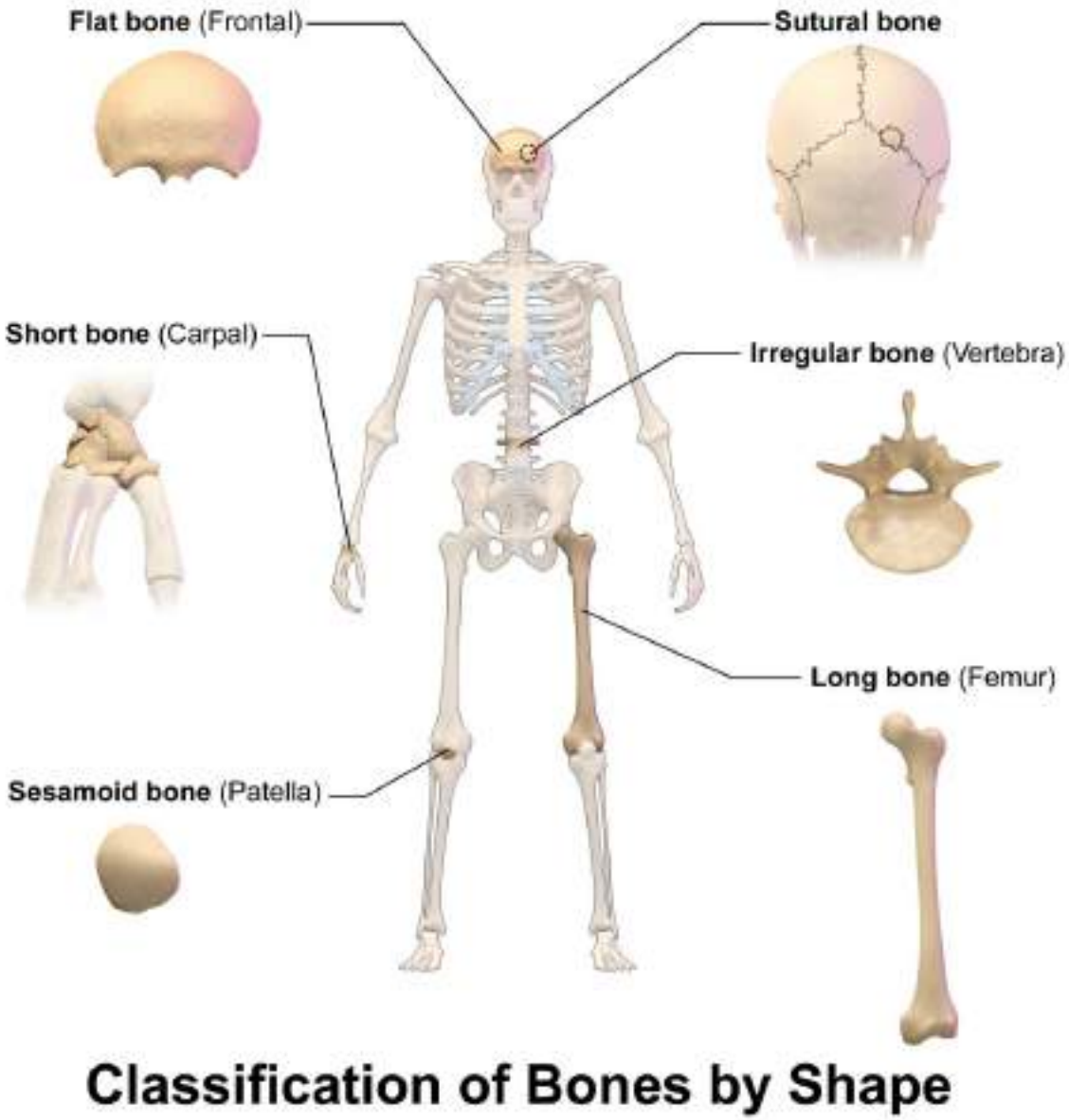


Classification of Bones by Shape

## ٢. أقسام الهيكل العظمي :

يقسم الهيكل العظمي إلى قسمين وهما: (الهيكل العظمي المحوري ، الهيكل العظمي الطرفي)

أ. الهيكل العظمي المحوري ويتكون من : الجمجمة - القفص الصدري - العمود الفقري - الحوض

### اولا: الجمجمة:

تتشكل الجمجمة من عظام القحف و الوجه ، اما القحف فيتكون من ثمانية عظام مسطحة تتمفصل مع بعضها البعض بمفاصل ليفية تتعظم مع تقدم العمر يحفظ الدماغ بداخله .

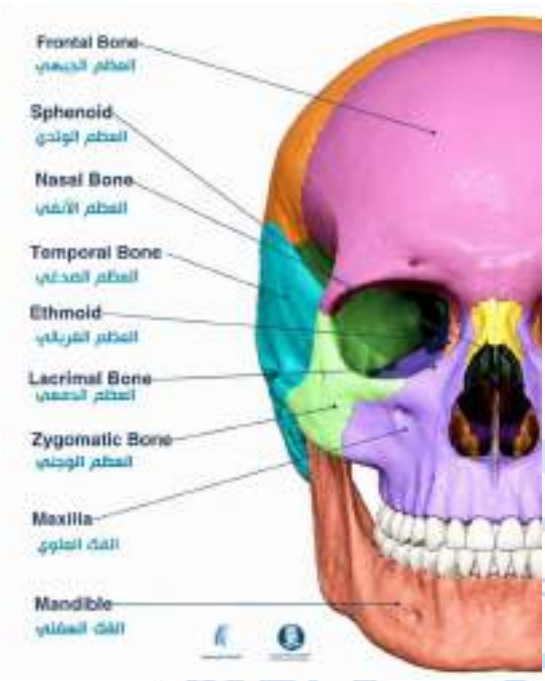


**وتتكون عظام القحف من :**

١- العظم الجبهي امام القحف

٢- العظم القفوي خلف القحف

٣- ع ظميين جداريين بين الجبهي والقفوي

٤- عظميين صدغيين جانبي القحف

٥- العظم الوتدي امام القفوي خلف الجبهي

٦- العظم الغربالي بين محجري العينين

**اما عظام الوجه فتتكون من :**

١- عظم الفك العلوي

٢- عظم الفك السفلي

٣- عظمتا الوجنتين

٤- عظمتا الانف

٥- الدمعي

٦- الميكعة

٧- المحارة



## ثانيا: القفص الصـدري

**يتكون** الهيكل العظمي للقفص الصدري من **عظم القص و اثنتي عشرزوجا من الاضلاع و اثنتي عشر فقرة صدرية** ، ترتبط الاضلاع (١-٧) من الامام بعظم القص ومن الخلف فترتبط جميع الاضلاع بالفقرات الصدرية ويكون القفص الصدري على شكل مخروط ناقص ، له فتحة عليا ضيقة وفتحة سفلى واسعة ، الفتحة العليا تكون محددة من الامام بعظم القص ومن الجانبين بالضلعين الاولين اللذان يرتبطان من الخلف بالفقرة الصدرية الاولى، اما الفتحة السفلى للقفص الصدري فتحدد بالزاوية الضلعية من الامام والاضلاع العاشر والحادي عشر والثاني عشر من الجانبين والفقرة الصدرية الثانية عشر من الخلف وتكمن اهمية القفص الصدري في :

١- حماية القلب والرئتين والكبد وأعضاء اخرى
٢- يشكل منشأ ومغرز لكثير من عضلات الصدر والظهر والطرف العلوي والبطن

يعتبر نخاع عظم الاضلاع وعظم القص احد مراكز انتاج كريات الدم الحمر في الجسم




تتصل الأضلاع ١-٧ بالقص عبر غضاريفها الخاصة، وتنتهي الضلعان ١١ و١٢ أمامياً بنهايتين حرتين.

## مكونات القفص الصدري :

**أولا. القص :** عظم مسطح طويل يشبه الخنجر يقع في منتصف الصدر من الامام ويكون محدب قليلا الى الامام يبلغ طوله حوالي ١٧ سم عند البالغين **ويتكون** من ٣ اجزاء وهي :

أ. القبضة : وهو الجزء العلوي من عظم القص يتصل من الاسفل بجسم عظم القص مكونة زاوية تسمى بالزاوية القصية ويتمفصل مع جانبي القبضة العلوي عظمتي الترقوة ومع جانبي القبضة السفلي الضلعين الاولين .

ب. الجسم : تتصل الاضلاع (٢-٧) مع جسم عظم القص من كل جانب بوساطة غضاريف **تسمى بالغضاريف الضلعية** .

ج. الرهابة : وهي الجزء الثالث من عظم القص المتصلة بجسم عظم القص من الاسفل وهي عبارة عن غضروف مدبب وتتصل به بعض عضلات البطن .

**ثانيا: الاضلاع :** ويبلغ عددها (١٢) زوج من العظام المسطحة والمقوسة على جاني عظم القص تصنف الاضلاع من حيث اتصالها بعظم القص :

أ. الاضلاع الحقيقية: تتصل من الامام مباشرة بعظم القص بوساطة غضاريف ضلعية ، وهي الاضلاع السبعة الاولى .

ب. الاضلاع الكاذبة: تتصل غضاريفها الضلعية بغضروفة الضلع السابع وهي كل من الضلع الثامن والتاسع والعاشر

ج. الاضلاع السائبة: وهي الاضلاع التي لا تتصل بعظم القص وانما تنتهي عند جدار البطن وهي كل من الضلعين الحادي عشر والثاني عشر .

**مكونات الضلع النموذجي :**

**يتكون** الضلع النموذجي من **اربعة** اجزاء وهي :

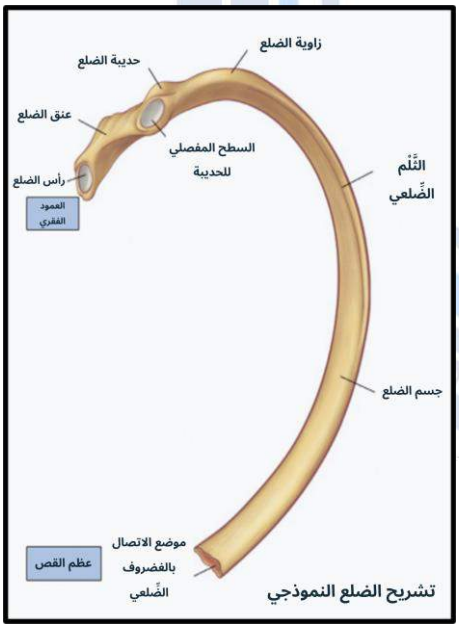


١- **الراس** : وهو الجزء المتمفصل بالفقرة الصدرية الموافقة للضلع بالعدد

٢- **العنق** : وهو الجزء الذي يلي رأس الضلع يكون ضيق المقطع وتخرج من خلاله الاعصاب المحيطية والاوعية الدموية .

٣- **الدرنة**: وهي بروز في القسم الخلفي من الضلع يتمفصل مع النتوء المستعرض للفقرة الموافقة للضلع بالعدد.

٤- **الجسم** : وهو اطول جزء من مكونات الضلع ويكون مقوس ويمتد من بعد الدرنة الى الامام ليتمفصل بعظم القص بوساطة الغضروفة الضلعية ، تكون الحافة العليا لجسم الضلع سميكة ومدورة اما السفلى رقيقة ومدببة .

## ثالثا : العمود الفقري

**يتكون** العمود الفقري من (٣٣) فقرة او (٢٦) عظمة ، وتصنف الفقرات من العظام غير المنتظمة مرتبة واحدة على الاخرى تنفصل معظمها عن بعضها البعض بوساطة اقراص غضروفية ليفية تسمى بالاقراص الفقرية تمنح العمود مرونة وحماية الاعصاب الشوكية، ترتبط الفقرات مع بعضها البعض بوساطة مفاصل واربطة ، تسمى الفقرات حسب مناطق وجودها وكما يلي :




١. الفقرات العنقية (٧) فقرات
٢. الفقرات الصدرية (١٢) فقرة
٣. الفقرات القطنية (٥) فقرات
٤. الفقرات العجزية (٥) فقرات ملتحمة مع بعضها مكونة عظم العجز
٥. الفقرات العصعصية (٤) فقرات ملتحمة مكونة عظم العصعص

**انحناءات العمود الفقري**

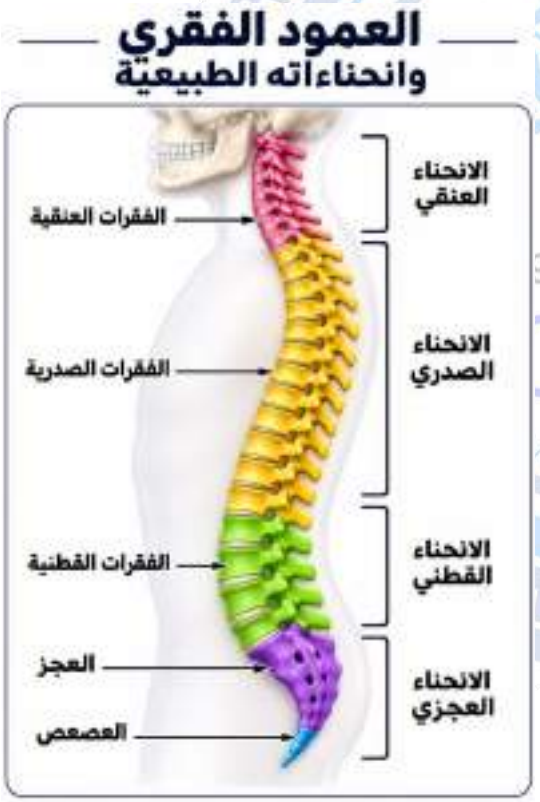


ان العمود الفقري هو مجموعة من عظام تصنف بانها غير منتظمة، مرتبة بشكل عمودي يمتد من بعد قاعدة الجمجمة لينتهي في الحوض يبلغ طوله ما بين (٧٢-٧٥) سم ، فيه انحناءات طبيعية للامام والخلف وتفصل اغلب فقراته اقراص فقرية والتي تمثل ٢٥٪ من طوله وهذه الانحناءات هي:

(١) **الانحناء العنقي** ويكون محدبا الى الامام ويبدا من الفقرة العنقية الاولى وينتهي عند الفقرة الصدرية الاولى .

(٢) **الانحناء الظهري** ويكون محدبا الى الخلف ويبدا من الفقرة الصدرية الثانية ولغاية الفقرة الصدرية الثانية عشرة.

(٣) **الانحناء القطني** ويكون محدب الى الامام ويبدا من الفقرة القطنية الاولى وينتهي بالفقرة القطنية الخامسة .

(٤) **الانحناء العجزي** ويكون محدب الى الخلف ويشمل فقرات العجز والعصعص.

**الفقرة النموذجية :**

تتشابه فقرات العمود الفقري بالتركيب ولكنها تختلف بالشكل والحجم وحسب كل منطقة ففي المنطقة العنقية تكون الفقرات صغيرة الحجم والجسم مع فتحة فقرية كبيرة نسبيا وفتحة في النتوء المستعرض، وتسمى الفقرة العنقية الاولى (الاطلس) والثانية (بالمحور)، اما الفقرات الصدرية فيكون حجمها اكبر من الفقرات العنقية ولكن الفتحة الفقرية اصغر نسبيا ولا توجد فتحة في النتوء المستعرض كما توجد ندبة على جانبي جسم الفقرة تمثل محل تمفصل راس الضلع مع الفقرة الموافقة له بالعدد ، اما الفقرات القطنية فتمتاز بكبر حجمها وصغر الفتحة الفقرية .