أسئلة التقويم الذاتي

- عدد عضلات الطرف السفلي؟
- ما هو الفرق بين العضلات القابضة والعضلات الباسطة؟
- ما هي وظيفة العضلة الألوية الكبرى (Gluteus Maximus)؟
- ماهي العضلات المسؤولة عن ثني الساق؟
- ما هي وظيفة العضلة رباعية الرؤوس الفخذية؟
- من اين تنشأ عضلات الساق ؟
- ما العضلات التي تعمل عند أداء حركة صعود السلم؟
- ما العضلات التي تسهم في مد مفصل الركبة أثناء ركل الكرة؟
- ما العضلات المسؤولة عن رفع الجسم عند الوقوف على أطراف أصابع القدمين؟
- ما دور عضلات الفخذ الخلفية أثناء الجري؟

الأسبوع الثاني عشر: الجهاز العصبي (١): الجهاز العصبي المركزي والتحكّم الحركي

The Central Nervous System and Motor Control

مخرجات التعلم التي يخدمها هذا الأسبوع

CLO1:	يحدّد المخ والمخيخ وجذع الدماغ والحبل الشوكي على نموذج أو رسم تشريحي.
CLO2:	يربط بين هذه البنى وأدوارها الرئيسة في إصدار الأوامر الحركية ونقلها وتنسيق الحركة.
CLO3:	يتتبّع على مخطّط مبسّط مسار الأمر الحركي الإرادي من القشرة الحركية إلى الحبل الشوكي.
CLO4:	يفسّر إسهام المخيخ في تنسيق الحركة والمحافظة على الاتزان عند أداء مهمة رياضية بسيطة.

الارتباط بمخرجات تعلّم المقرر CLO3 : في تحديد أجزاء الجهاز العصبي المركزي، و**CLO2** في شرح وظائفها الحركية، مع إسهام في **CLO4** من خلال مثال الاتزان.

حين يستقبل لاعب كرة السلة تمريرة، يتابع الكرة بعينيه، ويقدّر موضع يديه، ويمدّ ذراعيه في الوقت المناسب. كيف تتحول هذه المعلومات الحسية إلى حركة منسّقة؟ نبدأ بالعصبون، ثم نتتبّع دور الدماغ والحبل الشوكي في اختيار الحركة وتنفيذها وتعديلها.

أولاً. التنظيم العام والنسيج العصبي

يتكوّن الجهاز العصبي المركزي من الدماغ والحبل الشوكي. ويضمّ الجهاز العصبي المحيطي الأعصاب والعُقَد العصبية خارج الجهاز المركزي. يحمل المسار الوارد المعلومات من المستقبلات إليه، ويحمل المسار الصادر الأوامر إلى أعضاء الاستجابة. والعصب المحيطي حزمة من المحاور العصبية تحيط بها أغلفة من نسيج ضام. العصبون (Neuron) هو الوحدة البنائية والوظيفية للنسيج العصبي. في العصبون النموذجي تستقبل الزوائد الشجيرية معظم الإشارات، ويضم جسم الخلية النواة، وينقل المحور السيال نحو نهاياته التي تتصل بخلايا أخرى عبر المشابك. تدعم الخلايا الدبقية (Glia) العصبونات وتنظّم بيئتها، ويكوّن بعضها الميالين الذي يسرّع التوصيل في المحاور المغلّفة به.

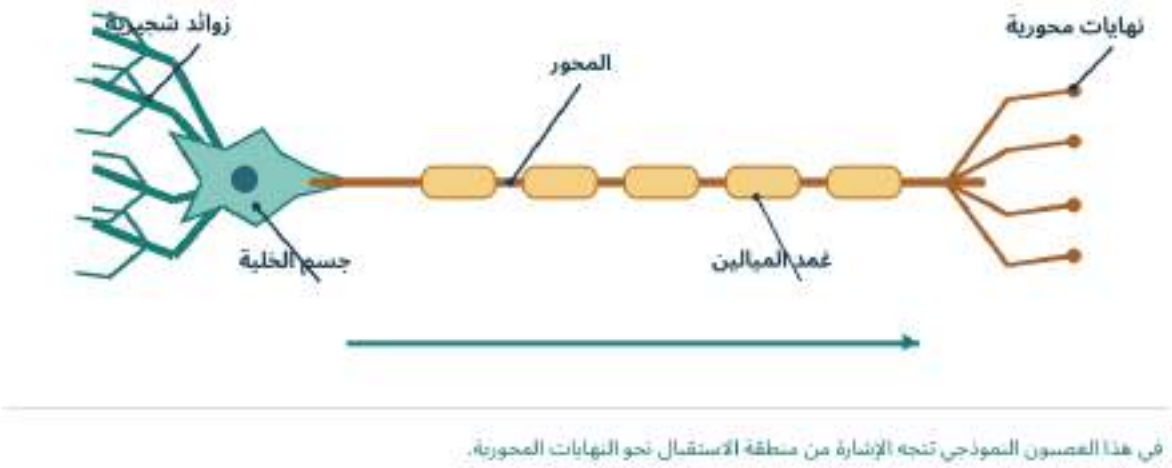

الشكل يوضح تركيب العصبون واتجاه انتقال الإشارة

ثانياً. من الإحساس إلى الاستجابة

العصبون بحسب الوظيفة	اتجاه الإشارة ومثالها
الحسّي الوارد Sensory neuron	ينقل معلومات من المستقبلات إلى الجهاز المركزي، مثل معلومات تمدّد العضلة أو لمس الكرة.
البيني أو الرابط Interneuron	يربط العصبونات داخل الجهاز المركزي، ويشارك في دمج الإشارات وتنسيق الاستجابات والمنعكسات.
الحركي الصادر Motor neuron	في الجهاز الجسدي يصل محوره إلى ألياف العضلة الهيكلية، مثل العضلات التي تثني المرفق. وينظّم القسم الذاتي عمل العضلات الملساء والقلبية والغدد عبر مساراته الخاصة.

ثالثاً. الدماغ ومناطقه الرئيسة

يقع الدماغ داخل الجمجمة، ويضم المخّ (Cerebrum)، والدماغ البيني (Diencephalon)، وجذع الدماغ (Brainstem)، والمخيخ (Cerebellum). والمخ أكبر هذه الأجزاء. يتألف من نصفين يفصل بينهما شق طولي، ويتصلان أساساً عبر الجسم الثفني. وتغطيهما قشرة من المادة الرمادية تكثر فيها التلافيف، وتوجد مادة بيضاء ونوى رمادية في العمق.



الأمام إلى يسار الرسم. يظهر المخيخ أسفل مؤخرة المخ. المصدر التشريحي: غراي، اللوحة ٧٢٨.

الشكل يوضح فصوص المخ من الجانب

تقع القشرة الحركية الأولية أمام الثلم المركزي في الفص الجبهي، بينما تقع القشرة الحسية الجسدية الأولية خلفه في الفص الجداري. فعندما يمد اللاعب يده نحو الكرة يسهم الجبهي في توجيه الحركة، وتساعده المعلومات الجدارية على إدراك موضع يده حتى عندما ينظر إلى الكرة.

رابعاً. كيف تتعاون مناطق الدماغ في الحركة؟

البنية	دورها في الأداء الحركي
الفصان القذالي والصدغي	يعالج القذالي المعلومات البصرية اللازمة لتتبّع الكرة، ويعالج الصدغي المعلومات السمعية مثل إشارة بدء السباق. وتشارك مناطق صدغية أيضاً في الذاكرة وفهم اللغة.
المناطق الحركية والعقد القاعدية	تشارك المناطق أمام الحركية والحركية الإضافية في إعداد الحركة وتسلسلها. وتسهم العقد القاعدية في اختيار البرنامج الحركي المناسب وضبط بدء تنفيذه.
الدماغ البيني	يمرّ عبر المهاد جانب كبير من المعلومات الحسية المتجهة إلى القشرة. ويسهم المهاد أيضاً في الدارات التي تربط المخيخ والعقد القاعدية بالمناطق الحركية القشرية.
المخيخ	يقع خلف جذع الدماغ وتحت الفصين القذاليين. تقارن دوائره الحركة المقصودة بالمعلومات الراجعة عن الأداء، فتسهم في ضبط التوقيت والدقة والتوازن والتعلّم الحركي.
جذع الدماغ	يتألّف من الدماغ الأوسط والجسر والنخاع المستطيل. تمر فيه مسارات حسية وحركية، وتشارك دوائره في ضبط الوضعية. ويحتوي النخاع المستطيل على مراكز تنظّم التنفس والدوران.

تتحكم كل قشرة حركية بدرجة كبيرة في عضلات الأطراف المقابلة، إذ تعبر معظم ألياف السبيل القشري الشوكي إلى الجهة الأخرى في أسفل النخاع المستطيل. وللمسارات الحسية مواضع عبور تختلف بحسب نوع الإحساس.

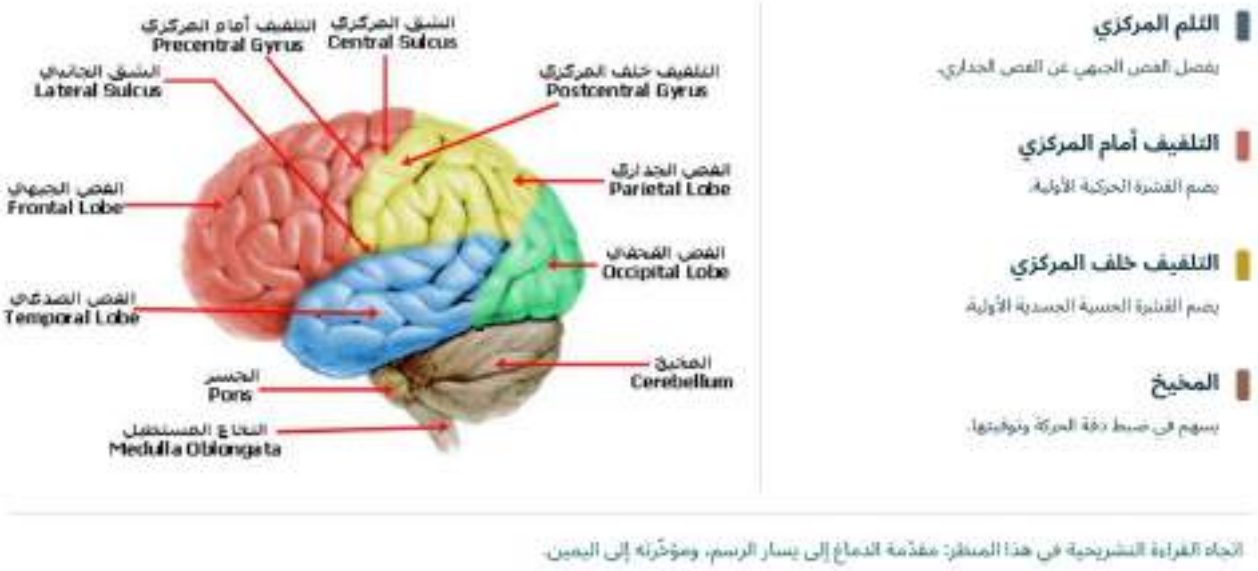

الشكل (١٩-ب) — منظر جانبي للدماغ يوضّح موقع القشرتين الحركية والحسية الجسدية ودور المخيخ في ضبط الحركة

خامساً. حماية الدماغ والحبل الشوكي

تحيط السحايا بالجهاز العصبي المركزي. الأم الجافية غشاء ليفي متين، وتليها الأم العنكبوتية، ثم الأم الحنون الرقيقة الغنية بالأوعية والملتصقة بسطح الدماغ والحبل الشوكي. يملأ السائل الدماغي الشوكي البطينات والحيّز تحت العنكبوتية، فيوفّر الطفو والحماية الميكانيكية.

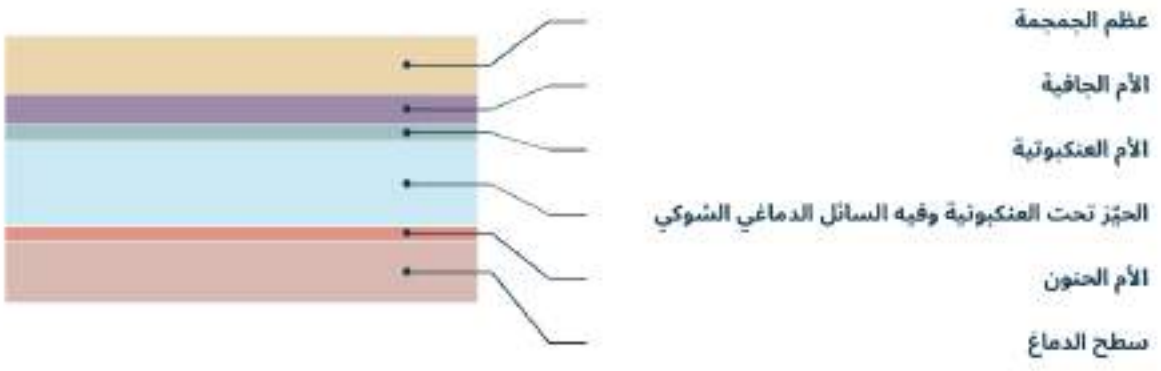

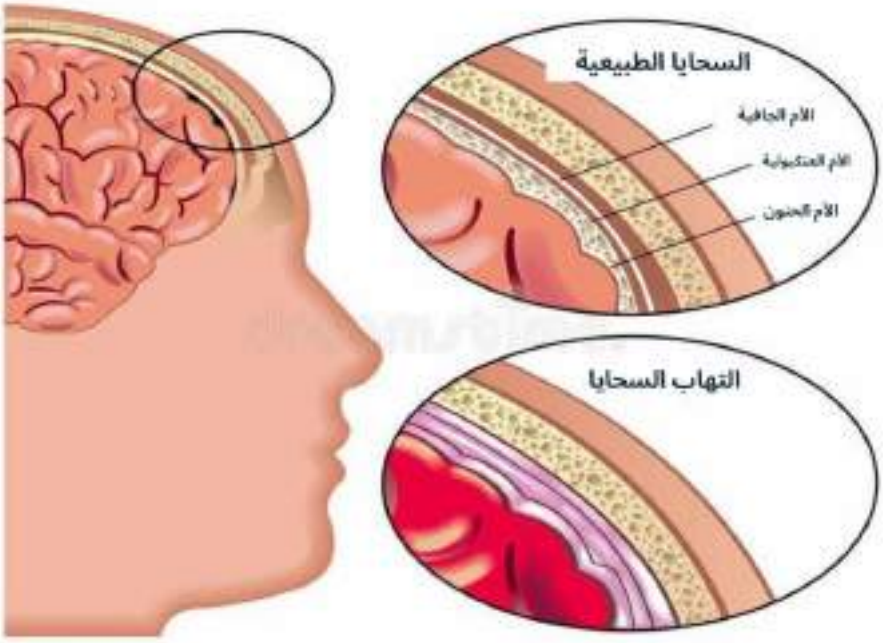

شكل يوضح السحايا والحيزتحت العنكبوتية

سادساً. الحبل الشوكي والمسارات الحركية

يتصل الحبل الشوكي (Spinal cord) بالنخاع المستطيل عند الثقبة العظمى، ويمتد داخل القناة الفقرية. ينتهي عند البالغ غالباً بمخروط قرب مستوى الفقرتين القطنيتين الأولى والثانية. وتمتد أسفله جذور أعصاب قطنية وعجزية وعصعصية تُسمّى مجتمعةً ذيل الفرس.

في المقطع العرضي تظهر المادة الرمادية في الداخل بشكل فراشة، وتضم أجسام عصبونات وتشابكاتها. تستقبل القرون الخلفية المعلومات الحسية، وتضمّ القرون الأمامية أجسام العصبونات الحركية الجسدية. تحيط بها المادة البيضاء التي تمرّ فيها المسارات الصاعدة والنازلة، وفي الوسط قناة مركزية ضيّقة.

المسار	وظيفته ومثاله
صاعد حسّي Ascending tract	ينقل معلومات من الجسم نحو الدماغ، ومنها وضع المفاصل ودرجة تمدّد العضلات أثناء الحركة.
نازل حركي Descending tract	يوصل التأثيرات الحركية من الدماغ إلى الدارات الشوكية والعصبونات الحركية التي تصل محاورها إلى العضلات.

المنعكس الشوكي

عند ملامسة سطح شديد السخونة تنبّه الحرارة المؤذية مستقبلات الألم في الجلد. تدخل الإشارة الحسّية عبر الجذر الخلفي، وتنشّط عصبونات بينية عصبوناتٍ حركيةً في القرن الأمامي. تخرج محاورها عبر الجذر الأمامي فتنقبض العضلات المثنية وتنسحب اليد. وتُثبَّط الباسطات المقابلة بالتزامن. يمكن أن تبدأ هذه الاستجابة قبل الإدراك الواعي للألم، بينما تصعد المعلومات إلى الدماغ.

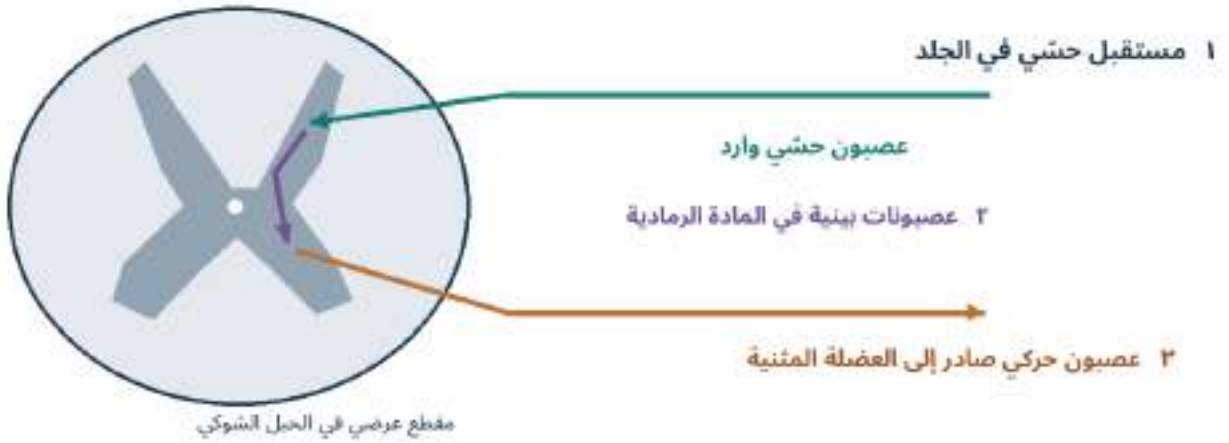

شكل يوضح مسار منعكس سحب اليد

سابعاً تطبيق رياضي على التحكّم الحركي

استقبال تمريرة بكرة السلة. يواجه اللاعب زميله ويراقب الكرة منذ انطلاقها حتى ملامستها يديه. نحلّل الحركة في ثلاث لحظات متتابعة، مع استمرار وصول المعلومات الحسية طوال الأداء.

لحظة الأداء	التفسير العصبي
رؤية الكرة والاستعداد	تعالج المناطق البصرية معلومات مسار الكرة، وتساعد المناطق الجدارية في تقدير موقعها بالنسبة إلى اليدين. تشارك المناطق الحركية في إعداد حركة الوصول.
مدّ الذراعين وفتح اليدين	تنتقل الأوامر النازلة إلى الدارات الشوكية ثم إلى العصبونات الحركية التي تنشّط عضلات الطرف العلوي بالتوقيت الملائم.
ضبط الحركة عند وصول الكرة	تُحدّث إشارات البصر والحس العميق واللمس معلومات موضع اليدين وملامسة الكرة. تسهم الدارات المخيخية والقشرية والشوكية في تعديل الحركة وقوة القبضة.

نشاط المختبر والمراجعة

١. على نموذج الدماغ، عيّن المخ والمخيخ وجذع الدماغ، ثم تتبّع اتصال النخاع المستطيل بالحبل الشوكي. حدّد الفصين الواقعين على جانبي الثلم المركزي.

٢. على رسم المقطع الشوكي، تتبّع بإصبعك الطريق من مستقبل الجلد إلى عضلة تسحب اليد. عيّن موضع دخول الإشارة الحسّية وموضع خروج الإشارة الحركية.

٣. يمرّر زميل كرة خفيفة إلى يمين المستقبل مرة وإلى يساره مرة أخرى. يصف المستقبل كيف غيّر اتجاه يديه، ثم يسمّي معلومة بصرية وأخرى حسية عميقة أسهمتا في ضبط الاستجابة.

مصطلحات المحاضرة Anatomical Terms

المصطلح	English term	الدلالة
القشرة الحركية الأولية	Primary motor cortex	منطقة قشرية تشارك في تنفيذ الحركة الإرادية.
الحس العميق	Proprioception	إحساس موضع أجزاء الجسم وحركتها.
التغذية الراجعة الحسية	Sensory feedback	معلومات تُستخدم لضبط الأداء وتعديله.
القوس الانعكاسية	Reflex arc	الدائرة العصبية التي تنقل المنبّه وتنتج الاستجابة الانعكاسية.

أمثلة تطبيقية

* المخ / التفكير واتخاذ القرار أثناء النشاط الحياتي والرياضي
* المخيخ / التوازن والتوافق الحركي
* النخاع المستطيل / التحكم في الفعاليات اللا ارادية وتنظيم عملية التنفس وتنظيم دورة القلب

نشاط تطبيقي في المجال الرياضي

الاستجابة البصرية / في كرة القدم تحركات اللاعبين مع الكرة او اللعب باستخدام الادوات

زيادة عمليات التنفس / بعد الجهود البدنية

التوافق الحركي والتوازن / في رياضة الجمباز أثناء الدوران والقفز وحركات الطيران

تنظيم الحركات الارادية / في رياضة السباحة أثناء حركات الذراعين والرجلين والتنفس

الاستجابة الصوتية / في رياضات ألعاب القوى عند بداية سباقات الاركاض

نشاط تطبيقي داخل المختبر

يحدد الاستاذ أجزاء من المخ على النموذج التشريحي ويطلب من الطالب ذكر اسم الجزء

مثل الفص الامامي الجداري الصدغي الخلفي

يحدد الاستاذ أجزاء محددة من الدماغ على النموذج التشريحي ويطلب من الطالب ذكر اسم الجزء مثل المخ

المخيخ النخاع المستطيل

تحديد موقع الدماغ والحبل الشوكي والأعصاب الطرفية.

فهم دور الجهاز العصبي في تنظيم الحركة والتوافق العضلي.

التعرف على سرعة الاستجابة العصبية للمثيرات الخارجية.

نشاط التعلم الذاتي

التعرف على تركيب الجهاز العصبي المركزي ووظائفه

أن يتعرف الطالب على أجزاء الجهاز العصبي المركزي

ان يفهم الطالب وظائف الدماغ ودوره في التحكم بحركات الجسم والاستجابات العصبية

خلاصة الأسبوع

يُعد الجهاز العصبي احد أهم الأجهزة المسؤولة عن التحكم بالجسم في السكون والحركة الرياضية وتنظيمها، فهو يساهم في التوازن والتوافق العضلي وسرعة الاستجابة ودقة الأداء الحركي

تم خلال هذا الأسبوع التعرف على الجهاز العصبي المركزي، الذي يُعد مركز التحكم والتنسيق في جسم الإنسان، ويتكون من الدماغ والحبل الشوكي. وتم توضيح الأجزاء الرئيسية للدماغ ووظائفها، مثل المخ المسؤول عن التفكير والذاكرة والحركة الإرادية، والمخيخ المسؤول عن التوازن والتوافق الحركي،

وتتضح أهمية الجهاز العصبي المركزي في التحكم بالحركات الرياضية، وتنظيم التوازن والتوافق العضلي العصبي، وسرعة الاستجابة للمؤثرات الخارجية، وتعلم المهارات الحركية المختلفة، مما يسهم في تحسين الأداء الرياضي وتقليل احتمالية الإصابات. وأصبح الطالب قادراً على فهم تركيب الجهاز العصبي ، وتحديد وظائف أجزائه، وربطها بالأداء الحركي والرياضي.

أسئلة التقويم الذاتي

١. عرف الجهاز العصبي

٢. وضح اقسام الجهاز العصبي

٣. اذكر أجزاء كل قسم من اقسام الجهاز العصبي

٤. ماهي وظائف أجزاء الجهاز العصبي المركزي

٥. مالفرق بين المخ والمخيخ

الأسبوع الثالث عشر: الجهاز العصبي (٢): الأعصاب الطرفية وعلاقتها بالحركة والتنسيق العضلي

مخرجات التعلم التي يخدمها هذا الأسبوع

CLO1: يميّز بين المسار الحسّي الوارد والمسار الحركي الصادر من حيث اتجاه انتقال الإشارة بالنسبة إلى الجهاز العصبي المركزي.

CLO2: يحدّد أعصابًا طرفية مختارة على نموذج أو رسم تشريحي، مثل العصب الكعبري في الطرف العلوي والعصب الوركي في الطرف السفلي.

CLO3: يتتبّع مسار عصب طرفي مختار إلى المنطقة التي يصل إليها، ويحدّد إحدى الوظائف الحركية المرتبطة به أو بأحد فروعه.

CLO4: يفسّر، باستخدام مثال حركي، كيف تتكامل المعلومات الحسّية الواردة مع الأوامر الحركية الصادرة لضبط الحركة.

الارتباط بمخرجات تعلّم المقرر: **CLO3** في تحديد الأعصاب وتتبّع مساراتها، و**CLO2** في ربطها بالوظيفة الحركية، مع إسهام في **CLO4** عند تفسير ضبط الحركة.

عندما يستقبل لاعب كرة السلة تمريرة، كيف يعرف أن الكرة لامست أصابعه؟ وكيف يضبط قوة قبضته عليها؟ تعرّف الطالب في الأسبوع السابق إلى دور الدماغ والحبل الشوكي في التحكّم الحركي. وفي هذا الأسبوع يتتبّع الطريق بينهما وبين أجزاء الجسم: تحمل الأعصاب الطرفية معلومات اللمس ووضع المفاصل إلى الجهاز العصبي المركزي، وتنقل الأوامر الحركية منه إلى العضلات. ويستمر هذا التبادل أثناء أداء المهارة، فيستطيع اللاعب تعديل حركته بحسب ما يحسّ به.

أولاً. التركيب التشريحي للجهاز العصبي الطرفي

يشمل الجهاز العصبي الطرفي، أو المحيطي، الأعصاب والعُقَد العصبية خارج الدماغ والحبل الشوكي. ويتكوّن العصب من حُزَم من الألياف العصبية تحيط بها أغلفة من نسيج ضام. وقد يحمل العصب الواحد أليافاً حسّية تنقل المعلومات نحو الجهاز العصبي المركزي وأليافاً حركية تنقل الأوامر منه، فيُسمّى **عصباً مختلطاً**. OpenStax

وجه المقارنة	الأعصاب القحفية «الدماغية»	الأعصاب الشوكية
العدد	١٢ زوجاً.	٣١ زوجاً.
الاتصال	تتصل بالدماغ، ويرتبط معظمها بجذع الدماغ.	تتصل بقطع الحبل الشوكي بواسطة جذور عصبية.
نوع الألياف	تُصنّف إلى حسّية أو حركية أو مختلطة.	يتكوّن العصب الشوكي المختلط بعد اتحاد الجذرين الخلفي والأمامي.
مثال من الأداء الرياضي	ينقل العصب البصري المعلومات اللازمة لتتبّع الكرة، وتسهم الأعصاب المحرّكة للعين في توجيه النظر نحوها.	تصل ألياف الأعصاب الشوكية عبر أعصاب الأطراف إلى العضلات التي تحرّك الذراعين والساقين.

تتوزع أزواج الأعصاب الشوكية إلى ٨ **عنقية**، و١٢ **صدرية**، و٥ **قطنية**، و٥ **عجزية**، وزوج **عصعصي واحد**. ويشير هذا العدّ إلى أزواج الأعصاب، لذلك توجد ثمانية أزواج عنقية مع أن عدد الفقرات العنقية سبع. OpenStax

ثانياً. كيف تنتقل الإشارة بين الحبل الشوكي والعضلة؟

يتّصل كل عصب شوكي بالحبل الشوكي بجذرين على الجانب نفسه. ولتحديد اتجاه الإشارة نأخذ **الجهاز العصبي المركزي** نقطةً مرجعية. OpenStax

- **الجذر الخلفي الحسّي:** تدخل عبره الألياف الواردة التي تحمل معلومات من مستقبلات الجلد والعضلات والمفاصل. وعلى امتداده توجد **عقدة الجذر الخلفي** التي تضم أجسام العصبونات الحسّية.
- **الجذر الأمامي الحركي:** تخرج عبره الألياف الصادرة. ومن أمثلتها محاور العصبونات الحركية الجسدية التي تصل إلى العضلات الهيكلية وتنشّط أليافها.
- **العصب الشوكي المختلط:** يتكوّن بعد اتحاد الجذرين. لذلك يمكن أن يحمل العصب نفسه معلومات حسّية نحو الحبل الشوكي وأوامر حركية نحو العضلة، عبر ألياف مختلفة. OpenStax



شكل يوضح الجذران الخلفي والأمامي للعصب الحركي

يتتبّع الطالب السهم الأخضر من المستقبل الحسّي إلى الحبل الشوكي، ثم يتتبّع السهم البرتقالي من الحبل الشوكي إلى العضلة.

ثالثاً. أعصاب طرفية مختارة وعلاقتها بالحركة

تتشابك الفروع الأمامية لعدد من الأعصاب الشوكية لتكوّن **ضفائر عصبية**، تخرج منها أعصاب تتوزع على الأطراف. لذلك يستطيع الطالب تتبّع العصب باسمه من الضفيرة إلى المنطقة التي يعصّبها، ثم ربطه بحركة يلاحظها أثناء الأداء. OpenStax

العصب	المسار الذي يتتبّعه الطالب	علاقته بالحركة الرياضية
العصب الكعبري ***(Radial nerve)***	يخرج من الضفيرة العضدية في الإبط، ويمرّ خلف عظم العضد، ثم يتجه نحو الجانب الوحشي للمرفق. ويعطي على امتداد مساره فروعاً لعضلات في العضد والساعد.	يعصّب العضلة ثلاثية الرؤوس العضدية التي تبسط المرفق عند دفع الكرة. وتصل فروعه أيضاً إلى عضلات تبسط الرسغ والأصابع، كما عند فتح اليد استعداداً للاستقبال.

العصب	المسار الذي يتتبّعه الطالب	علاقته بالحركة الرياضية
العصب الوركي (***Sciatic nerve***)	يخرج من الضفيرة العجزية، ويمرّ في المنطقة الألوية ثم خلف الفخذ. وينقسم عادةً قرب الحفرة المأبضية خلف الركبة إلى **العصب الظنبوبي** و**العصب الشظوي المشترك**.	تسهم فروعه في تنشيط عضلات خلف الفخذ عند ثني الركبة. ويعصّب فرعه الظنبوبي عضلات ترفع العقب أثناء الدفع، بينما يصل الفرع الشظوي العميق إلى عضلات ترفع مقدّمة القدم أثناء مرجحة الرجل.



شكل يوضح تتبع العصب الكعبري والعصب الوركي

يُستخدم المخطط بجوار النموذج التشريحي. يبدأ الطالب من الضفيرة، ويعيّن موضع مرور العصب، ثم يسمّي الفرع والعضلة والحركة المرتبطة به. OpenStax

رابعاً. دور الأعصاب الطرفية في التنسيق العضلي

يحتاج اللاعب إلى معرفة موضع يده حتى عندما يكون نظره موجّهاً نحو الكرة. وتوفّر مستقبلات العضلات والأوتار والمفاصل معلومات عن وضع الطرف وحركته، ويُعرف هذا الإحساس بـ**الحسّ العميق**. وعند ملامسة الكرة، تُضاف إليه معلومات من مستقبلات اللمس والضغط في الجلد. ويستخدم الجهاز العصبي المركزي هذه المعلومات لتعديل الأوامر الموجّهة إلى العضلات. OpenStax

مثال تطبيقي — استقبال تمريرة بكرة السلة

لحظة الأداء	ما الذي يحدث؟
قبل ملامسة الكرة	يتابع اللاعب مسارها بعينيه، وتصل إليه معلومات عن وضع الرسغ والأصابع. تُنشَّط عضلات تساعد على فتح اليد وتوجيهها نحو الكرة.
عند الملامسة	تستجيب مستقبلات الجلد للضغط على الأصابع، وتنقل الألياف الحسّية الواردة هذه المعلومات إلى الجهاز العصبي المركزي.
عند تثبيت الكرة	تتعدّل الأوامر الحركية الواصلة إلى عضلات اليد والساعد، فتُضبط قوة ثني الأصابع ووضع الرسغ بما يلائم سرعة الكرة واتجاهها.



شكل يوضح التغذية الراجعة عند استقبال تمريرة

يوضّح الشكل سبب استمرار الحسّ أثناء الحركة: كل تغيّر في وضع الأصابع أو ضغط الكرة يولّد معلومات جديدة تساعد اللاعب على تعديل قبضته.

خامساً. الجهاز العصبي الذاتي ودوره أثناء الجهد والاستشفاء

تنقل الأعصاب الحركية **الجسدية** الأوامر إلى العضلات الهيكلية التي تنفّذ المهارة. وفي الوقت نفسه ينظّم الجهاز العصبي **الذاتي أو المستقل** عمل عضلة القلب والعضلات الملساء والغدد، تحت إشراف مراكز عصبية منها الوطاء «تحت المهاد» وجذع الدماغ. ويظهر الفرق عند العدو: تنقبض عضلات الساق بأوامر جسدية، ويتكيّف نشاط القلب والتعرّق بمشاركة الجهاز الذاتي. OpenStax

وجه المقارنة	القسم الودّي «السمبثاوي»	القسم نظير الودّي «الباراسمبثاوي»
المنشأ	تنشأ أليافه قبل العقدية من الحبل الشوكي الصدري والقطني العلوي، غالباً من القطعة الصدرية الأولى إلى القطنية الثانية. وتوجد عُقَد ودّية على جانبي العمود الفقري وأخرى أمامه.	تنشأ أليافه من جذع الدماغ وتسير مع الأعصاب القحفية الثالث والسابع والتاسع والعاشر، ومن القطع العجزية الثانية إلى الرابعة.
أثناء النشاط الرياضي	مع ارتفاع شدة الجهد يسهم في زيادة معدل ضربات القلب وقوة انقباضه، وينشّط الغدد العرقية.	يسهم انخفاض تأثيره على القلب في الارتفاع الأولي لمعدل النبض عند بدء النشاط.
بعد انتهاء الجهد	يتراجع نشاطه تدريجياً مع انخفاض متطلبات الجهد.	تسهم عودة تأثير العصب المبهم على القلب في انخفاض معدل النبض خلال الاستشفاء.

وعند شرح التنفّس، يمكن التمييز بين **تحريك الهواء** بانقباض الحجاب الحاجز والعضلات التنفسية عبر أعصاب حركية جسدية، وبين **تنظيم قطر القصبات و إفرازاتها** الذي يسهم فيه الجهاز العصبي الذاتي. OpenStax

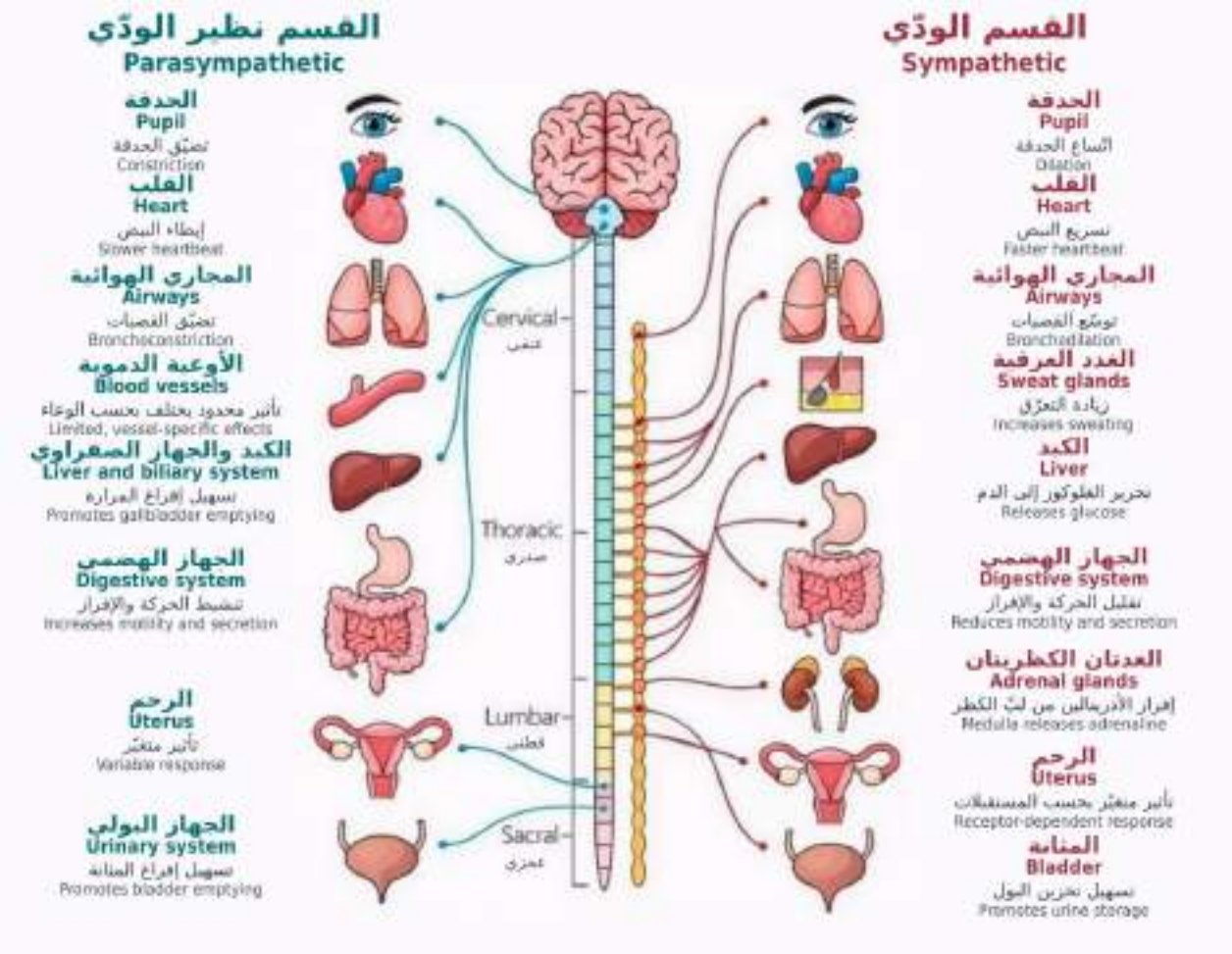

الشكل يوضح الجهاز العصبي الذاتي وتعصيب الأعضاء

نشاط المختبر والمراجعة

١. **تتبّع المسار على الرسم.** عيّن الجذر الخلفي وعقدته والجذر الأمامي والعصب الشوكي المختلط. ثم ارسم سهمين يبيّنان اتجاه الإشارة الحسية والحركية.

٢. **اربط العصب بالحركة.** تتبّع العصب الكعبري على نموذج الطرف العلوي، ثم ابسط مرفقك وسمِّ العضلة التي نفّذت الحركة. وعلى نموذج الطرف السفلي، تتبّع العصب الوركي إلى فرعه الظنبوبي، ثم ارفع عقبيك وحدّد الحركة التي حدثت عند الكاحل.

٣. **فسّر ما تلاحظه.** يستقبل الطالب تمريرتين خفيفتين بسرعتين مختلفتين. يصف كيف تغيّرت قبضته، ويحدّد معلومة حسّية واردة واستجابة حركية صادرة أسهمتا في تثبيت الكرة.

أمثلة تطبيقية

* المخ / التفكير واتخاذ القرار أثناء اللعب
* المخيخ / التوازن والتوافق الحركي
* النخاع المستطيل / التحكم في الفعاليات اللا ارادية تنظيم عملية التنفس وتنظيم دورة القلب

نشاط تطبيقي في المجال الرياضي

الاستجابة البصرية / في كرة القدم تحركات اللاعبين مع الكرة او اللعب باستخدام الادوات

زيادة عمليات التنفس / بعد الجهود البدنية

التوافق الحركي والتوازن / في رياضة الجمباز أثناء الدوران والقفز وحركات الطيران

تنظيم الحركات الارادية / في رياضة السباحة أثناء حركات الذراعين والرجلين والتنفس

الاستجابة الصوتية / في رياضات ألعاب القوى عند بداية سباقات الاركاض

النشاط التطبيقي داخل المختبر

عنوان النشاط: التعرف على أجزاء الجهاز العصبي المحيطي واختبار كفاءة الاستجابات العصبية والحركية.

التعرف عملياً على أجزاء الجهاز العصبي الطرفي.

تحديد موقع الحبل الشوكي والأعصاب الطرفية.

فهم دور الجهاز العصبي المحيطي في تنظيم الحركة والتوافق العضلي.

التعرف على سرعة الاستجابة العصبية للمثيرات الخارجية.

نشاط التعلم الذاتي

التعرف على تركيب الجهاز العصبي المحيطي ووظائفه

هدف النشاط :

أن يتعرف الطالب على أجزاء الجهاز العصبي المحيطي

ان يفهم الطالب الاعصاب القحفية والشوكية ودورها في التحكم بحركات الجسم والاستجابات العصبية

خلاصة الأسبوع

تناولت المحاضرة الجهاز العصبي المحيطي بوصفه حلقة الاتصال بين الجهاز العصبي المركزي وأجزاء الجسم المختلفة، إذ يعمل على نقل المعلومات الحسية من أعضاء الجسم إلى الدماغ والحبل الشوكي، كما ينقل الأوامر الحركية من الجهاز العصبي المركزي إلى العضلات والغدد.

الأهمية الرياضية والتطبيقية: تمثل دراسة الجهاز العصبي المحيطي أساساً لفهم كيفية التحكم بالحركات الرياضية، وتنسيق عمل العضلات، والاستجابة للمؤثرات الخارجية، والمحافظة على التوازن والتوافق الحركي أثناء ممارسة الأنشطة الرياضية.

أسئلة التقويم الذاتي

١. عرف الجهاز العصبي المحيطي

٢. وضح اقسام الجهاز العصبي المحيطي

٤. ماهي وظائف تراكيب الجهاز العصبي المحيطي

٥. مالفرق بين الجهاز الودي والجهاز اللاودي

الأسبوع الرابع عشر: الجهاز القلبي الوعائي: تشريح القلب ووظيفته أثناء الجهد البدني

مخرجات التعلم التي يخدمها هذا الأسبوع

CLO1:	يحدّد موقع القلب واتجاه قمّته وقاعدته على نموذج تشريحي أو عيّنة تعليمية.
CLO2:	يحدّد حجرات القلب وصماماته والأوعية الدموية الكبرى المتصلة به.
CLO3:	يتتبّع مسار الدم عبر الحجرات والصمامات، ويبيّن اتصاله بالدورتين الرئوية والجهازية على النموذج.
CLO4:	يفسّر كيف يلبّي القلب ازدياد حاجة العضلات إلى الدم أثناء الجهد البدني، مستعينًا بمثال الانتقال من الراحة إلى الجري.

الارتباط بمخرجات تعلّم المقرر CLO3 : في تحديد التراكيب القلبية، و**CLO2** في ربط بنية القلب ومسار الدم بوظيفته أثناء النشاط البدني.

عندما ينتقل اللاعب من المشي إلى الركض، تزداد حاجة عضلاته إلى الأوكسجين. فكيف ينتقل الدم من الرئتين إلى عضلات الساقين؟ ولماذا يستطيع البطين الأيسر دفعه إلى أنحاء الجسم؟ للإجابة، نتتبّع الدم عبر حجرات القلب وصماماته، ثم نربط هذا المسار بكمية الدم التي يضخها القلب في الدقيقة أثناء الجهد.

أولاً. مكوّنات الجهاز القلبي الوعائي ووظيفته

يتكوّن الجهاز القلبي الوعائي من القلب والأوعية الدموية والدم. يضخ القلب الدم، وتنقله الشرايين بعيداً عن القلب، وتعيده الأوردة إليه. أمّا الشعيرات الدموية فتتيح تبادل المواد بين الدم والأنسجة. ففي العضلة العاملة ينتقل الأوكسجين من الدم إلى الألياف العضلية، وينتقل ثنائي أوكسيد الكربون في الاتجاه المقابل ليُطرح لاحقاً عبر الرئتين. وينقل الدم أيضاً المغذّيات والهرمونات، ويسهم في نقل الحرارة ونواتج الاستقلاب إلى الأعضاء التي تتولى تنظيمها أو طرحها. OpenStax

ثانياً. موقع القلب وشكله وأغلفته

القلب عضو عضلي أجوف يقع في المنصف، أي في الحيّز الواقع بين الرئتين، خلف عظم القص وفوق الحجاب الحاجز. تتجه قاعدته إلى الخلف وأعلى، بينما تتجه قمّته إلى أسفل وأمام ويسار الجسم، ويشكّل البطين الأيسر معظم هذه القمّة. ويحيط بالقلب كيس يُسمّى التامور، وبين وريقَتَي التامور المصلي كمية قليلة من السائل تقلّل الاحتكاك مع كل نبضة. OpenStax



الشكل (١) موقع القلب والاوعية المتصة به

ثالثاً. حجرات القلب والأوعية الكبرى المتصلة بها

يتكوّن القلب من أذينين يستقبلان الدم وبطينين يضخّانه. ويفصل الحاجز القلبي بين الجانبين الأيمن والأيسر. ويمكن قراءة كل حجرة من خلال سؤالين: من أين يصل إليها الدم؟ وإلى أين ينتقل بعدها؟ OpenStax

الحجرة	من أين يصل الدم؟	إلى أين ينتقل؟
الأذين الأيمن (*Right atrium*)	من الجزء العلوي للجسم عبر الوريد الأجوف العلوي، ومن الجزء السفلي عبر الوريد الأجوف السفلي، ومن عضلة القلب نفسها عبر الجيب التاجي.	إلى البطين الأيمن عبر الصمام ثلاثي الشرفات.
البطين الأيمن (*Right ventricle*)	من الأذين الأيمن.	عبر الصمام الرئوي إلى الجذع الرئوي، الذي ينقسم إلى شريان رئوي أيمن وآخر أيسر.
الأذين الأيسر (*Left atrium*)	من الرئتين عبر الأوردة الرئوية، وعددها عادةً أربعة.	إلى البطين الأيسر عبر الصمام التاجي.
البطين الأيسر (*Left ventricle*)	من الأذين الأيسر.	عبر الصمام الأبهري إلى الشريان الأبهر، ثم إلى أنحاء الجسم.

لماذا جدار البطين الأيسر أسمك؟ يضخ البطين الأيسر الدم عبر الدورة الجسمية التي تتطلب ضغطاً أعلى، بينما يضخه البطين الأيمن إلى الرئتين عبر دورة أقل مقاومة. لذلك يحتاج البطين الأيسر إلى جدار عضلي أسمك، مع أن البطينين يضخّان، في المتوسط، كمية الدم نفسها خلال الدقيقة. OpenStax

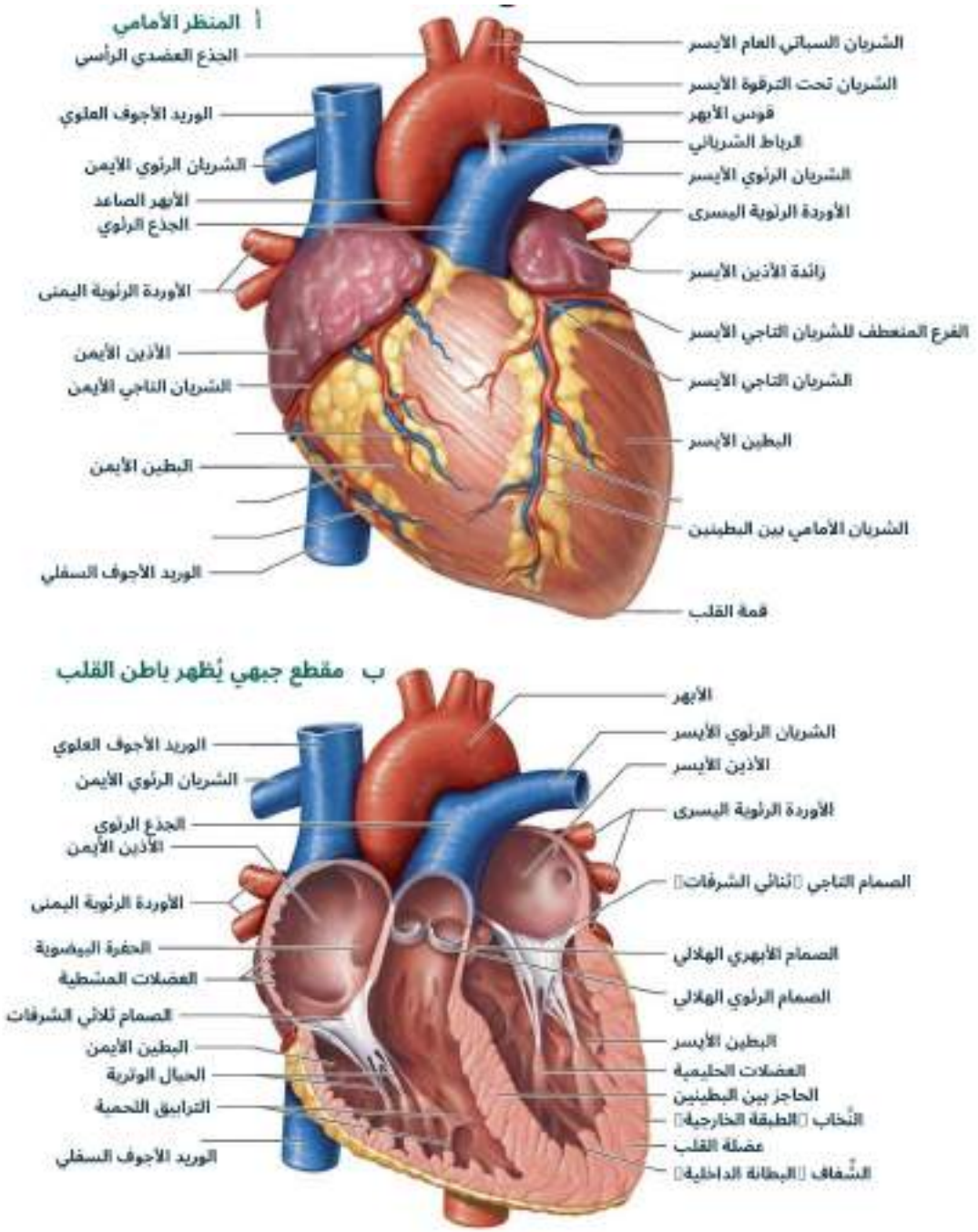

الشكل (٢): تشريح القلب والأوعية الكبرى. يوضّح (أ) السطح الأمامي للقلب والأوعية الكبرى المتصلة به والشرايين التاجية. ويُظهر (ب) مقطعاً جبهياً يبيّن الحجرات الأربع والصمامات والحاجز بين البطينين، ويُلاحظ فيه أن جدار البطين الأيسر أسمك من جدار البطين الأيمن.

رابعاً. صمامات القلب وعملها خلال النبضة

يفتح كل صمام عندما يصبح ضغط الدم خلفه أعلى من الضغط أمامه، ويغلق عندما ينعكس فرق الضغط. وأثناء انبساط البطينين يمرّ الدم من الأذينين إلى البطينين عبر الصمامين ثلاثي الشرفات والتاجي. ومع بداية انقباض البطينين يُغلق هذان الصمامان، ثم يفتح الصمامان الرئوي والأبهري عندما يتجاوز ضغط البطينين ضغط الشريانين، فيندفع الدم خارج القلب. OpenStax

الصمام	موقعه	اتجاه مرور الدم عند فتحه
ثلاثي الشرفات	بين الأذين الأيمن والبطين الأيمن	من الأذين الأيمن إلى البطين الأيمن.
الرئوي	عند مخرج البطين الأيمن	من البطين الأيمن إلى الجذع الرئوي.
التاجي «ثنائي الشرفات»	بين الأذين الأيسر والبطين الأيسر	من الأذين الأيسر إلى البطين الأيسر.
الأبهري	عند مخرج البطين الأيسر	من البطين الأيسر إلى الأبهر.

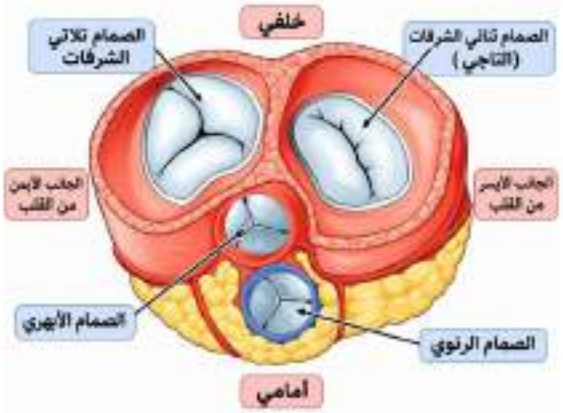

ثلاثي الشرفات: من الأذين الأيمن إلى البطين الأيمن

الرئوي: من البطين الأيمن إلى الجذع الرئوي

التاجي: من الأذين الأيسر إلى البطين الأيسر

الأبهري: من البطين الأيسر إلى الأبهر

الشكل (٣) : تُظهر الصورة الأصلية الصمامات من منظور مختلف عن رسم الحجرات. يستعين الطالب بعلامتَي «أمامي» و«خلفي» في الصورة، ثم يحدّد صمامَي دخول الدم إلى البطينين وصمامَي خروجه منهما.

خامساً. الدورتان الرئوية والجسمية

وجه المقارنة	الدورة الرئوية «الصغرى»	الدورة الجسمية «الكبرى»
بداية الدورة	البطين الأيمن.	البطين الأيسر.
مسار الذهاب	الجذع الرئوي ثم الشريانان الرئويان وفروعهما.	الأبهر ثم الشرايين المتجهة إلى أعضاء الجسم.
موضع التبادل	في الشعيرات المحيطة بالحويصلات الهوائية، حيث يكتسب الدم الأوكسجين ويتخلّص من ثنائي أوكسيد الكربون.	في شعيرات الأنسجة، ومنها العضلات العاملة، حيث يسلّم الدم الأوكسجين والمغذّيات ويتلقّى نواتج الاستقلاب.
مسار العودة ونهايتها	الأوردة الرئوية تعيد الدم إلى الأذين الأيسر.	الأوردة الجسمية تعيد الدم إلى الأذين الأيمن، ومعظمه عبر الوريدين الأجوفين.

يُسمّى الوعاء شرياناً عندما ينقل الدم بعيداً عن القلب، ووريداً عندما يعيده إليه. ومن هنا نفهم لماذا يحمل الشريان الرئوي دماً فقيراً بالأوكسجين، وتحمل الأوردة الرئوية دماً غنياً به. OpenStax



الشكل (٤) : يبدأ تتبع الدورة من البطين في كل سطر، وتتبع الأسهم حتى الأذين الذي تنتهي عنده الدورة.

سادساً. كيف تتغيّروظيفة القلب أثناء الجهد البدني؟

عند الانتقال من الراحة إلى الركض، تزداد حاجة عضلات الطرفين السفليين إلى الأوكسجين. يرتفع معدّل ضربات القلب، ويزداد عادةً حجم الضربة عند الانتقال إلى جهد ديناميكي معتدل. وحجم الضربة هو كمية الدم التي يضخّها بطين واحد في نبضة واحدة. أمّا كمية الدم التي يضخّها البطين في دقيقة فتُسمّى النتاج القلبي. OpenStax

النتاج القلبي = معدّل ضربات القلب × حجم الضربة

مثال حسابي توضيحي	معدّل ضربات القلب	حجم الضربة	النتاج القلبي
أثناء الراحة	٧٠ ضربة/دقيقة	٧٠ مل/ضربة	٤,٩ لتر/دقيقة
أثناء الركض	١٤٠ ضربة/دقيقة	١٠٠ مل/ضربة	١٤ لتر/دقيقة

في هذا المثال تضاعف معدل القلب، وارتفع النتاج القلبي إلى قرابة ثلاثة أمثاله لأن كمية الدم المدفوعة في كل ضربة ازدادت أيضاً. كما تتوسّع الأوعية في العضلات النشطة، فيصل إليها تدفّق دموي أكبر. ويساعد جريان الدم على نقل ثنائي أوكسيد الكربون من العضلات إلى الرئتين، ونقل الحرارة نحو الجلد لتبديدها مع استمرار النشاط. والقيم الواردة في الجدول افتراضية لتوضيح الحساب. OpenStax

نشاط المختبروالمراجعة

١. على نموذج القلب أو العيّنة التشريحية: حدّد القمّة، ثم ميّز البطين الأيسر من الأيمن بالاستعانة بسُمك الجدار. تتبّع مخرج كل بطين وسمِّ الصمام والوعاء المتصلين به.

٢. على شكل الدورتين: تتبّع قطرة دم تغادر شعيرات عضلة الساق، ثم تمرّ بالرئتين وتعود إلى العضلة نفسها. اذكر الحجرات الأربع والصمامات الأربعة التي تعبرها بالترتيب.

٣. في تطبيق رياضي: إذا بلغ معدل قلب لاعب ١٥٠ ضربة/دقيقة، وكان حجم الضربة ٩٠ مل، فكم يبلغ النتاج القلبي؟ الإجابة: ١٣,٥ لتر/دقيقة. ثم فسّر لماذا يتطلّب حساب كمية الدم التي تصل إلى عضلات الساق تحديد حصّتها من النتاج القلبي الكلّي.

أمثلة تطبيقية

- القلب أثناء ممارسة الجري: عند ممارسة الجري تزداد سرعة ضربات القلب، مما يؤدي إلى زيادة ضخ الدم إلى العضلات عبر البطين الايسر لتوفير الأوكسجين والمواد الغذائية اللازمة للحركة
- دور الشرايين في النشاط الرياضي: أثناء التمارين الرياضية تنقل الشرايين الدم الغني بالأوكسجين من البطين الايسر إلى عضلات الأطراف مثل عضلات الرجلين أثناء الركض.
- دور الأوردة أثناء الحركة: تعمل الأوردة على إعادة الدم المحمل بثنائي أوكسيد الكاربون ومخلفات الايض من الأطراف السفلية إلى الاذين الأيمن من القلب .
- الدورة الدموية الصغرى: ينتقل الدم من البطين الأيمن إلى الرئتين عبر الشريان الرئوي للتخلص من ثنائي أوكسيد الكربون ثم اكتساب الأوكسجين والعودة للاذين الايسر.
- الدورة الدموية الكبرى: ينتقل الدم من البطين الأيسر عبر الشريان الأبهر إلى جميع أجزاء الجسم، لتزويد الأنسجة والعضلات بالأوكسجين.

نشاط تطبيقي في المجال الرياضي

هدف النشاط : تعريف الطلبة على كيفية استجابة الجهاز القلبي الوعائي للجهد البدني، وربط المعلومات التشريحية بوظائف القلب والشرايين والأوردة أثناء ممارسة النشاط الرياضي.

طريقة تنفيذ النشاط:

- يقيس الطالب معدل ضربات القلب أثناء الراحة لمدة دقيقة واحدة عن طريق النبض في الرسغ.
- يؤدي الطالب تمرين الركض الخفيف في المكان لمدة دقيقتين.
- يعيد الطالب قياس معدل ضربات القلب مباشرة بعد التمرين.
- يؤدي الطالب تمرين القفز أو صعود الدرج لمدة دقيقة واحدة.
- يقيس معدل ضربات القلب مرة أخرى، ثم يلاحظ انخفاضه تدريجياً بعد الراحة.
- يناقش الطلبة أسباب اختلاف معدل ضربات القلب تبعاً لشدة النشاط البدني.

نشاط تطبيقي داخل المختبر

هدف النشاط التعرف على القلب: مشاهدة نموذج القلب التشريحي وتحديد موقعه وحجمه واتجاهه داخل القفص الصدري.

تحديد حجرات القلب: التعرف على الأذين الأيمن والأذين الأيسر والبطين الأيمن والبطين الأيسر.

التعرف على صمامات القلب: تحديد الصمام ثلاثي الشرفات والصمام التاجي والصمام الرئوي والصمام الأبهري.

تحديد الأوعية الدموية الكبرى: التعرف على الشريان الأبهر والشريان الرئوي والأوردة الرئوية والوريد الأجوف العلوي والسفلي.

تتبع مسار الدم: استخدام نموذج القلب لتوضيح مسار الدم من الجسم إلى القلب ثم الرئتين، وعودته إلى القلب ثم ضخه إلى جميع أجزاء الجسم.

التعرف على الأوعية الدموية: مشاهدة نماذج أو صور تشريحية للشرايين والأوردة والشعيرات الدموية ومقارنة الاختلافات بينها.

نشاط التعلم الذاتي

التعرف على تركيب الجهاز العصبي المحيطي ووظائفه

هدف النشاط : أن يتعرف الطالب على أجزاء الجهاز العصبي المحيطي

ان يفهم الطالب الاعصاب القحفية والشوكية ودورها في التحكم بحركات الجسم والاستجابات العصبية

خلاصة الأسبوع

تناولت المحاضرة التعريف بالجهاز القلبي الوعائي، ومكوناته الأساسية المتمثلة بالقلب والدم والأوعية الدموية، مع توضيح التركيب التشريحي للقلب وحجراته الأربع والصمامات التي تنظم حركة الدم داخله فهو يمثل حلقة الوصل بين مختلف الأعضاء والأنسجة، ويسهم بكفاءة في المحافظة على حياة الإنسان ورفع مستوى الأداء البدني والرياضي.

كما تم التعرف على أنواع الأوعية الدموية (الشرايين والأوردة والشعيرات الدموية) ووظيفة كل منها في نقل الدم وتوزيعه داخل الجسم.

وتطرقت المحاضرة إلى الدورة الدموية الكبرى والصغرى، وآلية ضخ الدم من القلب إلى مختلف أجزاء الجسم وعودته إليه، فضلاً عن دور الجهاز القلبي الوعائي في نقل الأوكسجين والمواد الغذائية والتخلص من الفضلات والمحافظة على الاتزان الداخلي للجسم.

كما تم توضيح أهمية الجهاز القلبي الوعائي في المجال الرياضي، ودوره في تلبية احتياجات العضلات من الأوكسجين والطاقة أثناء النشاط البدني، والتكيفات التي تحدث في معدل ضربات القلب وحجم الضربة القلبية والنتاج القلبي نتيجة ممارسة التمارين الرياضية.

وفي الختام أن يكون الطالب قادراً على تحديد أجزاء القلب تشريحياً، وشرح مسار الدم داخل القلب والأوعية الدموية، والربط بين تركيب الجهاز القلبي الوعائي ووظيفته وأهميته في المجال الرياضي.

أسئلة التقويم الذاتي

ما الفرق بين البطين الأيسر والبطين الأيمن؟

ما الفرق التشريحي والوظيفي بين الشريان والوريد؟

لماذا تُعد الدورة الدموية الصغرى ضرورية لاستمرار الحياة؟

ما هو عدد الصمامات القلبية ؟

كيف يستجيب الجهاز القلبي الوعائي عند ممارسة النشاط البدني؟

كم عدد حجرات القلب عند الإنسان؟

- ثلاث حجرات - أربع حجرات - خمس حجرات - حجرتان

الأسبوع الخامس عشر: الجهاز التنفسي: تركيبه ودوره أثناء النشاط البدني

مخرجات التعلم التي يخدمها هذا الأسبوع

CLO1: يحدّد الأنف والبلعوم والحنجرة والقصبة الهوائية والشُّعب الهوائية والرئتين على نموذج تشريحي.

CLO2: يتتبّع مسار الهواء من الأنف حتى الحويصلات الهوائية باستخدام نموذج أو رسم توضيحي.

CLO3: يربط بين رقة جدار الحويصلات الهوائية وإحاطتها بالشعيرات الدموية ووظيفتها في تبادل الغازات.

CLO4: يفسّر زيادة التهوية الرئوية أثناء النشاط البدني في ضوء ازدياد حاجة العضلات إلى الأكسجين وزيادة إنتاجها لثاني أكسيد الكربون.

الارتباط بمخرجات تعلّم المقرر: CLO3 في تحديد أجزاء الجهاز التنفسي وتتبّع مسار الهواء، وCLO2 في ربط بنيته بوظيفته أثناء الجهد.

عندما ينتقل الطالب من المشي إلى الركض، يلاحظ أن أنفاسه تصبح أعمق وأسرع. فكيف يصل الهواء إلى موضع تبادل الغازات؟ وكيف ينتقل الأوكسجين من الرئة إلى العضلة العاملة؟ تتتبّع هذه المحاضرة مسار الهواء من الأنف إلى الحويصلات، ثم تربط حركة القفص الصدري والحجاب الحاجز بزيادة التهوية أثناء الجهد. وبذلك تكتمل الصلة بمحاضرة القلب: يصل الأوكسجين إلى الدم في الرئتين، ويحمله الدم إلى العضلات. OpenStax

أولاً. الممرات التنفسية ومسار الهواء

يدخل الهواء عادةً عبر الأنف، ويمكن أن يدخل أيضاً عبر الفم، ولا سيما عند زيادة الجهد. يمرّ بعد ذلك بالبلعوم والحنجرة والرغامى، ثم يتوزّع داخل الرئتين عبر شجرة من الشعب والقصيبات. ويساعد تتبّع هذا المسار على فهم اختلاف البنية من موضع إلى آخر: تحتاج الرغامى إلى دعامة تُبقي مجراها مفتوحاً، بينما تحتاج الحويصلة إلى جدار بالغ الرقة يسمح بانتقال الغازات. OpenStax

التركيب التشريحي	الموقع والصفة المميّزة	الوظيفة
الأنف والتجويف الأنفي (*Nose and nasal cavity*)	يقسم الحاجز الأنفي، المكوّن من أجزاء عظمية وغضروفية، التجويف إلى جانبين. توجد الشعيرات عند مدخل الأنف، ويبطّن معظم الممرّ التنفسي غشاء مخاطي مهدّب غني بالأوعية.	تحجز الشعيرات الجسيمات الكبيرة، ويساعد المخاط والأهداب على تنقية الهواء، كما يُدفّأ الهواء ويُرطَّب قبل وصوله إلى الرئتين.
البلعوم (*Pharynx*)	أنبوب عضلي يقع خلف الأنف والفم والحنجرة. يمرّ الهواء في أجزائه الأنفي والفموي والحنجري، ويشترك الجزءان الفموي والحنجري في مرور الغذاء أيضاً.	ينقل الهواء نحو الحنجرة، ويسهم تجويفه في رنين الصوت.
الحنجرة (*Larynx*)	تقع في مقدمة العنق بين البلعوم والرغامى. يتكوّن هيكلها من غضاريف، وتضمّ الطيّتين الصوتيتين. ويكوّن الغضروف الدرقي البروز المعروف بتفاحة آدم.	تتيح مرور الهواء وإنتاج الصوت. وأثناء البلع يسهم لسان المزمار مع انغلاق مدخل الحنجرة في حماية المجرى التنفسي.

التركيب التشريحي	الموقع والصفة المميّزة	الوظيفة
الرغامى «القصبة الهوائية» (*Trachea*)	أنبوب يقع أمام المريء، ويمتد من أسفل الحنجرة إلى موضع تفرّعه داخل الصدر. تدعم جداره حلقات غضروفية غير مكتملة، تنفتح من الخلف باتجاه المريء.	تحافظ الحلقات على بقاء المجرى مفتوحاً، ويسمح جداره الخلفي المرن بتمدّد المريء أثناء البلع.
الشعبتان الهوائيتان الرئيسيتان (*Main bronchi*)	تدخل كل شعبة إلى رئة. الشعبة اليمنى أقصر وأوسع وأكثر عمودية من اليسرى. وتتفرّع اليمنى إلى ثلاث شعب فصّية، واليسرى إلى شعبتين فصّيتين، ثم يستمر التفرّع إلى شعب أصغر فقصيبات.	توزّع الهواء على فصوص الرئتين ومناطقهما المختلفة.



الشكل (١) : مسارات الهواء في الجهاز التنفسي

ثانياً. الرئتان والحويصلات الهوائية

الرئتان عضوان إسفنجيان يقعان على جانبي المنصف داخل القفص الصدري. لكل رئة قمّة تتجه إلى أعلى وقاعدة ترتكز على الحجاب الحاجز. تتكوّن الرئة اليمنى من ثلاثة فصوص: علوي وأوسط وسفلي، وتتكوّن الرئة اليسرى من فصّين: علوي وسفلي. وعلى الحافة الأمامية للرئة اليسرى ثلمة قلبية تتوافق مع موضع القلب. OpenStax

تُعدّ الحويصلات الهوائية «الأسناخ» (*Alveoli*) الموضع الرئيس لتبادل الغازات. وهي جيوب هوائية دقيقة تتوزّع على امتداد الأجزاء التنفسية النهائية وتتجمّع في أكياس حويصلية. يجاور جدارَ كل حويصلة جدارُ شعيرة دموية، وبين الهواء والدم حاجز رقيق يسمح بالانتشار. وتوفّر الحويصلات الكثيرة مساحة واسعة للتبادل. OpenStax

الغاز	اتجاه انتقاله في الرئة	ماذا يحدث بعد ذلك؟
الأوكسجين	من هواء الحويصلة إلى الدم القادم من الشريان الرئوي، باتجاه انخفاض ضغطه الجزئي.	يرتبط معظم الأوكسجين بالهيموغلوبين، ويعود الدم عبر الأوردة الرئوية إلى القلب الأيسر ليُضخّ إلى الأنسجة.
ثنائي أوكسيد الكربون	من الدم في الشعيرة الرئوية إلى هواء الحويصلة، باتجاه انخفاض ضغطه الجزئي.	يخرج من الرئتين مع هواء الزفير.

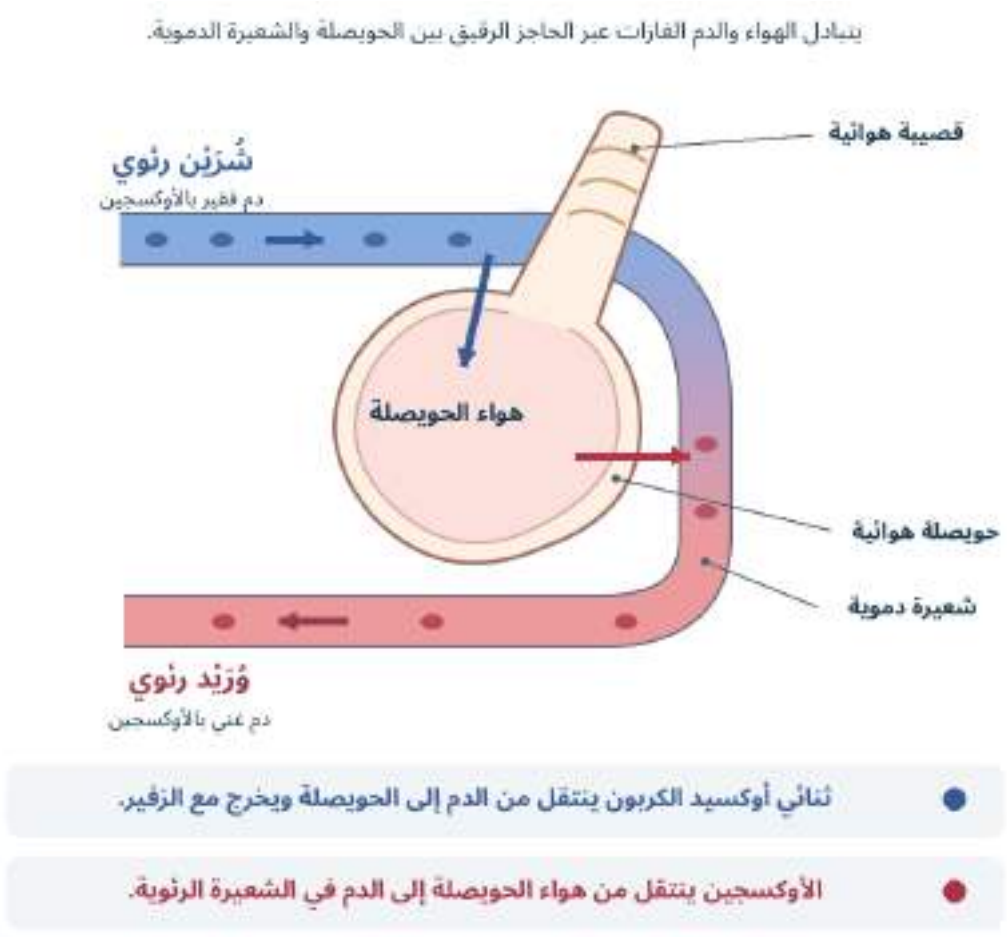

الشكل (٢) : تبادل الغازات بين الحويصلة الهوائية والدم

ثالثاً. غشاء الجنب وعلاقته بحركة الرئة

يحيط بكل رئة غشاء مصلي يُسمّى غشاء الجنب (*Pleura*)، وله وريقتان. تلتصق الوريقة الحشوية بسطح الرئة وتتبع شقوقها، أمّا الوريقة الجدارية فتبطّن السطح الداخلي لجدار الصدر وتغطي السطح العلوي للحجاب الحاجز وجوانب المنصف. وبين الوريقتين حيّز جنبي محتمل يحوي في الحالة الطبيعية طبقة رقيقة من السائل الجنبي. OpenStax

وتظهر أهمية هذا الترتيب عند الشهيق: عندما يتّسع القفص الصدري تتحرك الوريقة الجدارية مع جداره، ويساعد السائل الجنبي وفارق الضغط على تتبّع الرئة لهذه الحركة. وفي الوقت نفسه يسمح السائل بانزلاق الوريقتين إحداهما على الأخرى باحتكاك قليل. OpenStax

رابعاً. آلية الشهيق والزفير

مرحلة التنفّس	حركة العضلات والقفص الصدري	النتيجة
الشهيق	ينقبض الحجاب الحاجز فتهبط قبّته، وترفع العضلات الوربية الخارجية الأضلاع، فيزداد حجم التجويف الصدري وتتمدّد الرئتان.	ينخفض الضغط داخل الحويصلات قليلاً عن الضغط الجوي، فيدخل الهواء.
الزفير الهادئ	ترتخي عضلات الشهيق، وترتفع قبّة الحجاب الحاجز، ويساعد الارتداد المرن للرئتين والقفص الصدري على تقليل الحجم.	يرتفع الضغط داخل الحويصلات قليلاً فوق الضغط الجوي، فيخرج الهواء.
الزفير القسري أثناء الجهد المرتفع	تشارك عضلات البطن وأجزاء من العضلات الوربية الداخلية في خفض حجم التجويف الصدري بدرجة أكبر.	يندفع الهواء إلى الخارج بسرعة أكبر استعداداً للنفس التالي.

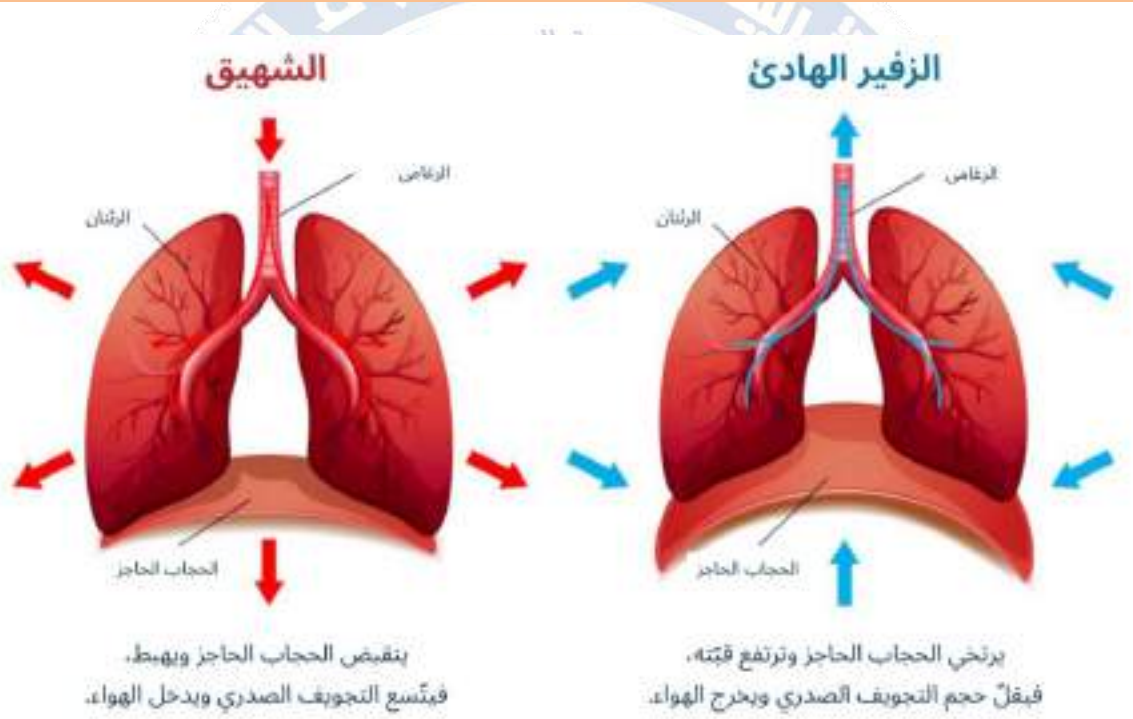

الشكل (٣) : حركة الحجاب الحاجز في الشهيق والزفير الهادئ

خامساً. دور الجهاز التنفسي أثناء النشاط البدني

عند الانتقال من الراحة إلى الركض، تستهلك العضلات العاملة أوكسجيناً أكثر وتنتج كمية أكبر من ثنائي أوكسيد الكربون. تستجيب التهوية الرئوية بزيادة حجم الهواء في النفس الواحد، ويسمّى الحجم الجاري، وبزيادة عدد الأنفاس في الدقيقة بحسب شدة الجهد. وبالتزامن مع ذلك، يزداد تدفّق الدم عبر الرئتين وإلى العضلات، فيتكامل عمل الجهازين التنفسي والقلبي الوعائي. OpenStax

التهوية الرئوية في الدقيقة = الحجم الجاري × معدّل التنفّس

مثال تعليمي افتراضي	الحجم الجاري	معدّل التنفّس	التهوية في الدقيقة
أثناء الراحة	٠,٥ لتر/نفس	١٢ نفساً/دقيقة	٦ لترات/دقيقة
أثناء الركض	١,٥ لتر/نفس	٢٤ نفساً/دقيقة	٣٦ لتراً/دقيقة

في هذا المثال تضاعف عدد الأنفاس، بينما ازدادت التهوية ستة أضعاف لأن النفس الواحد أصبح أعمق أيضاً. وتمثّل النتيجة حجم الهواء الكلي المتحرّك في الدقيقة. أمّا حساب الهواء الذي يصل فعلياً إلى مناطق تبادل الغازات فيتطلّب طرح حجم الهواء الباقي في الممرات الموصِّلة من حجم كل نفس. OpenStax

نشاط المختبروالمراجعة

١. على نموذج الجهاز التنفسي: تتبّع مسار الهواء من الأنف إلى حويصلة في الرئة اليمنى. عيّن موضع تفرّع الرغامى، ثم سمِّ الشعبة التي تدخل الفص الأوسط.

٢. باستخدام الشكلين ٣١ و٣٢: اشرح كيف يصل الهواء إلى الحويصلة أولاً، ثم كيف ينتقل الأوكسجين منها إلى الدم. يربط هذا السؤال بين التهوية التي تحرّك الهواء والانتشار الذي ينقل الغاز عبر الحاجز التنفسي.

٣. تطبيق حسابي: تنفّس لاعب بمعدّل ٢٠ نفساً في الدقيقة، وكان الحجم الجاري ١٫٢ لتر لكل نفس. احسب تهويته الرئوية، ثم فسّر لماذا لا يكفي عدّ الأنفاس وحده لمقارنة تهويته بتهوية زميله. الإجابة الحسابية: ٢٤ لتراً/دقيقة.

نشاط تطبيقي في المجال الرياضي

الجري: ملاحظة زيادة معدل التنفس عند ممارسة الجري نتيجة زيادة حاجة العضلات إلى الأوكسجين.

السباحة: توضيح أهمية تنظيم الشهيق والزفير والتوافق بين التنفس وحركات الجسم.

كرة القدم: تفسير زيادة سرعة التنفس أثناء الركض السريع والمجهود البدني.

تمارين التنفس: تطبيق التنفس العميق والسطحي ومعرفة الفرق فسيولوجيا.

تمارين التحمل: توضيح العلاقة بين كفاءة الجهاز التنفسي والقدرة على الاستمرار في النشاط البدني.

نشاط تطبيقي داخل المختبر

عنوان النشاط: قياس معدل التنفس قبل وبعد النشاط البدني.

يقيس الطالب معدل التنفس أثناء الراحة لمدة دقيقة واحدة.

يؤدي نشاطاً بدنياً بسيطاً مثل الركض في المكان لمدة دقيقة .

يعيد قياس معدل التنفس مباشرة بعد النشاط .

يقارن النتائج ويفسر أسباب الاختلاف.

نشاط التعلم الذاتي

الهدف: فهم استجابة الجهاز التنفسي للجهد البدني

يُطلب من الطلبة إعداد تقرير يتناول:

- أجزاء الجهاز التنفسي ووظيفة كل جزء.

- الفرق بين عمليتي الشهيق والزفير.

- العلاقة بين الجهاز التنفسي والأداء الرياضي .

خلاصة الأسبوع

يُعد الجهاز التنفسي احد أجهزة الجسم والمسؤول عن تنظيم مستويات الاوكسجين وثنائي أوكسيد الكاربون، تناولت المحاضرة دراسة الجهاز التنفسي، والتعرف على أجزائه التشريحية ووظائفها، والتي تشمل الأنف والبلعوم والحنجرة والقصبة الهوائية والشعب الهوائية والرئتين والحويصلات الهوائية. كما تم توضيح آلية عمليتي الشهيق والزفير ودور الحجاب الحاجز والعضلات الوربية في تنظيم عملية التنفس، ودوره الحيوي في النشاط البدني والأداء الرياضي.

أسئلة التقويم الذاتي

تناولنا خلال هذا الأسبوع دراسة تشريح الجهاز التنفسي، والتعرّف على أجزائه الرئيسة ووظائفها، بدءاً من الأنف والتجويف الأنفي والبلعوم والحنجرة والقصبة الهوائية، وصولاً إلى الشعب الهوائية والرئتين والحويصلات الهوائية.

كما تم توضيح آلية انتقال الهواء إلى الرئتين وخروجه منهما، والتعرّف على دور العضلات التنفسية في عمليتي الشهيق والزفير، فضلاً عن بيان أهمية الحويصلات الهوائية في تبادل الغازات بين الهواء والدم.

تُعد دراسة الجهاز التنفسي أساساً مهماً لفهم عملية التنفس ودورها في تزويد الجسم بالأوكسجين والتخلص من ثاني أكسيد الكربون، فضلاً عن أهميتها في المجال الرياضي من خلال ارتباط كفاءة الجهاز التنفسي بمستوى التحمل البدني والأداء الرياضي.

الأسبوع السادس عشر: الامتحان النهائي

المخرجات التي يقيسها الامتحان: يُقوَّم أداء الطالب في المخرجات الأربعة التي تعلّمها خلال الفصل، وتُوزَّع عليها مهام الامتحان النظري والعملي على النحو الآتي:

مخرجات التعلم التي يخدمها هذا الأسبوع

CLO1:	يصف الطالب حركة ظاهرة في صورة بمصطلحات تشريحية صحيحة، ويحدّد مستواها ومحورها.
CLO2:	يفسّر الطالب العلاقة بين تركيب تشريحي محدّد ووظيفته أثناء النشاط البدني.
CLO3:	يحدّد الطالب التراكيب المشار إليها على نماذج أو مجسّمات أو صور تشريحية في محطات الامتحان العملي.
CLO4:	يحلّل الطالب موقفًا رياضيًا قصيرًا، مثل الهبوط من الوثب، ويعلّل إحدى سمات الأداء الآمن استنادًا إلى حركة المفاصل وعمل العضلات.

الارتباط بمخرجات تعلّم المقرر: يقيس الامتحان النهائي **CLO1** و**CLO2** و**CLO3** و**CLO4**، ويُخصَّص لكل مخرج سؤال أو مهمة عملية تُظهر ما يستطيع الطالب أداءه بالفعل.

المصادر المعتمدة

• Author, A. A. (Year). Title of book (Edition). Publisher.

• Author, A. A. (Year). Title of chapter. In E. Editor (Ed.), Book title (pp. xx–xx). Publisher.

• Author, A. A., & Author, B. B. (Year). Title of article. Journal Name, volume(issue), pages. DOI

• Institution/Author. (Year). Title of document or webpage. Website/Publisher. URL

OpenStax. *Anatomy and Physiology* القسم 8.3، *The Pelvic Girdle and Pelvis*. OpenStax

IMAIOS. *e-Anatomy* مادة، *Gluteal Surface of Ilium* الأولوية والخطوط الألوية للحرقفة السطح الألوي لتوصيف.، IMAIOS

- التشريح الرياضي – د. علي فالح سلمان، المجلس العالمي للعلوم الرياضية في السويد، ٢٠١٦، وقد استُفيد منه في المصطلحات التشريحية ووصف العلاقات المكانية. تشريح وعضلات
- علم التشريح لطلبة كلية التربية البدنية وعلوم الرياضة – المرحلة الأولى، وقد استُفيد منه في الوضع التشريحي والمصطلحات التشريحية الأساسية. ملزمة تشريح ٢٦ ٢٦ ٢٦
- المادة العلمية المرفقة الخاصة بمدخل علم التشريح وعلاقته بالتربية الرياضية، والتي استند إليها المحتوى في التعريف والفروع والأهمية الرياضية. تشريح
-

بيانات اعتماد محتوى مسار بولونيا

اسم المقرر بالعربية	رمز المقرر	المرحلة / المستوى	الفصل الدراسي	نوع المقرر	عدد وحدات ECTS
تشريح الإنسان	PES101	المستوى الأول	الأول	رئيسي	ECTS 4

رئيساً	عضواً	عضواً	عضواً
ا.د محمد توفيق عثمان	أ.م.د محمد حازم يونس	أ.م.م عمر يوسف خليل	أ.م.د هديل طارق يونس
التوقيع:	التوقيع:	التوقيع:	التوقيع:
التاريخ: ٢٠٢٦/١١/١	التاريخ: ٢٠٢٦/١١/١	التاريخ: ٢٠٢٦/١١/١	التاريخ: ٢٠٢٦/١١/١

اعتماد الفرع

الاسم: أ. د. نوفل فاضل

فرع العلوم الرياضية

التوقيع:

التاريخ: ٢٠٢٦/١١/٥

اعتماد اللجنة العلمية

الاسم: أ.د. ثيلام يونس علاوي

التوقيع:

التاريخ: ٢٠٢٦/١١/١٠

سجل تحديث المحتوى

الإصدار	التاريخ	طبيعة التحديث
١,٠	٢٠٢٦/١١/١	انشاء محتوى
٢,٠	/ /	
٣,٠	/ /	